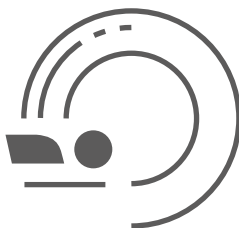

ГБУЗ «НАУЧНО-ПРАКТИЧЕСКИЙ КЛИНИЧЕСКИЙ ЦЕНТР ДИАГНОСТИКИ И
ТЕЛЕМЕДИЦИНСКИХ ТЕХНОЛОГИЙ ДЕПАРТАМЕНТА ЗДРАВООХРАНЕНИЯ
ГОРОДА МОСКВЫ»

ЛУЧШИЕ ПРАКТИКИ ЛУЧЕВОЙ И ИНСТРУМЕНТАЛЬНОЙ ДИАГНОСТИКИ



ПРИМЕНЕНИЕ СИСТЕМЫ LUNG-RADS В СКРИНИНГЕ РАКА ЛЕГКОГО

(Адаптированная версия классификационной системы
Американского радиологического общества для описания,
обработки и стандартизации данных при низкодозной
компьютерной томографии органов грудной клетки Lung-RADS)


Москва
2020



**ПРАВИТЕЛЬСТВО МОСКВЫ
ДЕПАРТАМЕНТ ЗДРАВООХРАНЕНИЯ ГОРОДА МОСКВЫ**

СОГЛАСОВАНО

Главный внештатный специалист
Департамента здравоохранения
города Москвы по лучевой и
инструментальной диагностике


_____**С.П. Морозов**
«23» января 2020 г.

РЕКОМЕНДОВАНО

Экспертным советом по науке
Департамента здравоохранения
города Москвы № 1


«21» _____ 2020 г.

**ПРИМЕНЕНИЕ СИСТЕМЫ LUNG-RADS
В СКРИНИНГЕ РАКА ЛЕГКОГО**

Методические рекомендации № 3
(адаптированная версия классификационной системы
Американского радиологического общества для описания, обработки и
стандартизации данных при низкодозной компьютерной томографии
органов грудной клетки LUNG-RADS)

Основана в 2017 году

Организация-разработчик:

Государственное бюджетное учреждение здравоохранения города Москвы «Научно-практический клинический центр диагностики и телемедицинских технологий Департамента здравоохранения города Москвы»

Составители:

Николаев А. Е. – младший научный сотрудник отдела развития качества радиологии ГБУЗ «НПКЦ ДиТ ДЗМ»

Гончар А. П. – младший научный сотрудник отдела развития качества радиологии ГБУЗ «НПКЦ ДиТ ДЗМ»

Шапиев А. Н. – аналитик отдела координации научной деятельности ГБУЗ «НПКЦ ДиТ ДЗМ»

Чернина В. Ю. – младший научный сотрудник отдела развития качества радиологии ГБУЗ «НПКЦ ДиТ ДЗМ»

Блохин И. А. – младший научный сотрудник отдела развития качества радиологии ГБУЗ «НПКЦ ДиТ ДЗМ»

Гомболевский В. А. – к.м.н., руководитель отдела развития качества радиологии ГБУЗ «НПКЦ ДиТ ДЗМ»

Морозов С.П. – д.м.н., профессор, главный внештатный специалист по лучевой и инструментальной диагностике ДЗМ и Минздрава России по ЦФО РФ, директор ГБУЗ «НПКЦ ДиТ ДЗМ»

П 75 Применение системы Lung-RADS в скрининге рака легкого (Адаптированная версия классификационной системы Американского радиологического общества для описания, обработки и стандартизации данных при низкодозной компьютерной томографии органов грудной клетки Lung-RADS): методические рекомендации / сост. А. Е. Николаев, А. П. Гончар, А. Н. Шапиев [и др.] // Серия «Лучшие практики лучевой и инструментальной диагностики». – Вып. 34. – М.: ГБУЗ «НПКЦ ДиТ ДЗМ», 2020. – 24 с.

Рецензенты:

Нуднов Николай Васильевич – д.м.н., профессор, заместитель директора по научной работе ФГБУ «РНЦРР» Минздрава России

Буренчев Дмитрий Владимирович – д.м.н., заведующий отделением рентгенологических и радионуклидных методов диагностики ГБУЗ «ГКБ им. А.К. Ерамишанцева ДЗМ»

Методические рекомендации являются адаптированной версией Lung Imaging Reporting and Data System of American College of Radiology (Классификационная система Американского радиологического общества для описания, обработки и стандартизации данных при низкодозной компьютерной томографии органов грудной клетки Lung-RADS) и предназначены для врачей-рентгенологов, врачей-радиологов, пульмонологов, терапевтов, онкологов, хирургов медицинских организаций, подведомственных Департаменту здравоохранения города Москвы.

Данные методические рекомендации разработаны в ходе выполнения научно-исследовательской работы «Разработка и реализация концепций скрининга и лучевой диагностики онкологических, сердечно-сосудистых и иных заболеваний».

Данный документ является собственностью Департамента здравоохранения города Москвы, не подлежит тиражированию и распространению без соответствующего разрешения

СОДЕРЖАНИЕ

| | |
|---|----|
| Определения..... | 4 |
| Обозначения и сокращения..... | 5 |
| Введение..... | 6 |
| Lung imaging reporting and data system (Lung-RADS)..... | 7 |
| Классификация Lung-RADS..... | 9 |
| Рекомендации по дальнейшей маршрутизации..... | 15 |
| Сценарии при визуализации легочных узлов..... | 16 |
| Заключение..... | 21 |
| Список использованных источников..... | 22 |

ОПРЕДЕЛЕНИЯ

В настоящем документе применены следующие термины с соответствующими определениями:

Lung Imaging Reporting and Data System (Lung-RADS) – система, разработанная Американским радиологическим обществом (American College of Radiology, ACR) для описания, обработки и стандартизации данных при низкодозной компьютерной томографии органов грудной клетки, используемой для скрининга рака легкого. Эта система – инструмент для обеспечения качества скрининга рака легкого, стандартизации и интерпретации данных низкодозной компьютерной томографии и облегчения мониторинга результатов в различных медицинских учреждениях.

ОБОЗНАЧЕНИЯ И СОКРАЩЕНИЯ

КТ – компьютерная томография

КУ – контрастное усиление

МРТ – магнитно-резонансная томография

НДКТ – низкодозная компьютерная томография

ПЭТ/КТ – позитронно-эмиссионная томография, совмещенная с компьютерной томографией

ACR – American College of Radiology

Lung-RADS – Lung Imaging Reporting and Data System

LR 1 – категория по Lung Imaging Reporting and Data System

LR 2 – категория по Lung Imaging Reporting and Data System

LR 3 – категория по Lung Imaging Reporting and Data System

LR 4A – категория по Lung Imaging Reporting and Data System

LR 4B – категория по Lung Imaging Reporting and Data System

LR 4X – категория по Lung Imaging Reporting and Data System

MIP – maximum intensity projection

ВВЕДЕНИЕ

В настоящее время на территории Российской Федерации осуществляются программы скрининга рака легкого. Интерпретация данных низкодозной компьютерной томографии органов грудной клетки для скрининга рака легкого – трудоемкая задача для рентгенолога. Необходимо оценить риск наличия злокачественного образования и указать тактику ведения каждого пациента.

Данные методические рекомендации являются адаптированной версией классификации Lung-RADS для отделений лучевой диагностики Департамента здравоохранения города Москвы.

Lung Imaging Reporting and Data System (Lung-RADS) – система, разработанная Американским радиологическим обществом для описания, обработки и стандартизации данных при низкодозной компьютерной томографии органов грудной клетки, используемой для скрининга рака легкого. Данная система – инструмент для обеспечения качества скрининга рака легкого, стандартизации и интерпретации данных низкодозной компьютерной томографии и облегчения мониторинга результатов в различных медицинских учреждениях.

LUNG IMAGING REPORTING AND DATA SYSTEM (LUNG-RADS)

Классификация Lung-RADS используется при описании низкодозной компьютерной томографии (НДКТ) в Московском скрининге рака легкого, что позволяет разделить пациентов по категориям и оптимизировать маршрутизацию при обнаружении очага в паренхиме легких.

Очаг (или узел) – сферичная, овоидная или неправильной формы структура, хорошо или плохо отграниченная от смежной легочной паренхимы.

В зависимости от строения и визуализации вторичной легочной доли выделяют следующие типы легочных очагов:

- 1) солидные;
- 2) субсолидные, которые в свою очередь делят на:
 - полу- или частично солидные,
 - типа «матового стекла».

В протоколе исследования необязательно указывать два или три размера очага; рекомендовано использовать средний диаметр в легочном окне. В качестве «поискового» режима максимальной чувствительностью обладают изображения maximum intensity projection (MIP) с толщиной среза 8 мм. Особенно высоко ценится, когда рентгенолог помимо легкого, доли и сегмента указывает еще серию и номер среза, что облегчает поиск очага на повторных исследованиях и оценку динамических сдвигов.

Типы очагов:

- солидный (рис.1);
- субсолидный:
 - 1) типа «матового стекла» (рис. 2);
 - 2) субсолидный, состоящий из двух компонентов: солидного и «матового стекла» (рис. 3).

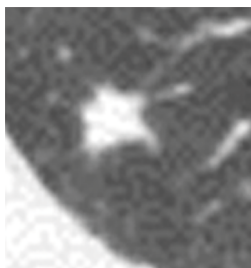

Рисунок 1 – Пример солидного очага [3]

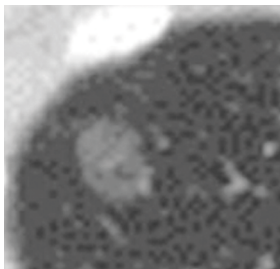


Рисунок 2 – Пример очага по типу «матового стекла» [3]

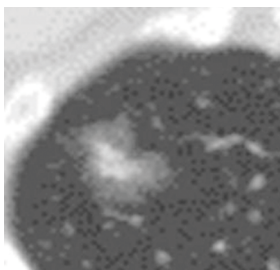


Рисунок 3 – Пример субсолидного очага [3]

Патоморфологически выделяют следующую этиологию солидных очагов:

- гранулема;
- рубцовая ткань;
- лимфатический узел;
- первичная/вторичная опухоль.

Причин появления субсолидных очагов также множество; основные из них представлены ниже:

- воспаление;
- кровоизлияние;
- первичная опухоль.

Причины появления очагов по типу «матового стекла»:

- атипичная гиперплазия;
- интерстициальный фиброз;
- первичная опухоль.

КЛАССИФИКАЦИЯ LUNG-RADS

Категория 0 (неполная, риск малигнизации определить невозможно):

- данные предшествующей НДКТ для сравнения не предоставлены;
- в зону сканирования не вошла часть легких.

Категория 1 (негативная, риск малигнизации менее 1%):

- 1) нет очагов;
- 2) очаги с достоверно доброкачественными признаками:
 - полностью кальцинированные;
 - с центральными кальцификатами;
 - с кальцификатами по типу «попкорна»;
 - с кальцификатами в виде концентрических колец;
 - содержащие жир.

Пример категории Lung-RADS 1 представлен на рис. 4.

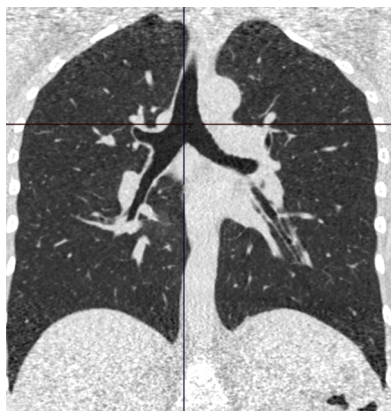


Рисунок 4 – На данном НДКТ представлены изменения Lung-RADS 1

Категория 2 (доброкачественные изменения, риск малигнизации менее 1%):

- 1) солидные очаги :
 - <6 мм (<113 мм³);
 - новые солидные очаги при повторной НДКТ <4 мм (<34 мм³);
- 2) субсолидные очаги: солидный компонент <6 мм (<113 мм³) на первичной НДКТ;
- 3) очаги по типу «матового стекла»:
 - <30 мм (<14137 мм³);
 - ≥ 30 мм (≥ 14137 мм³), не изменяющиеся или медленно растущие;

4) перифиссуральные узлы <10 мм (<524 мм³);
5) очаги категории 3, 4 по Lung-RADS, стабильные в течение 3-х и более месяцев.

Пример категории Lung-RADS 2 представлен на рис. 5.

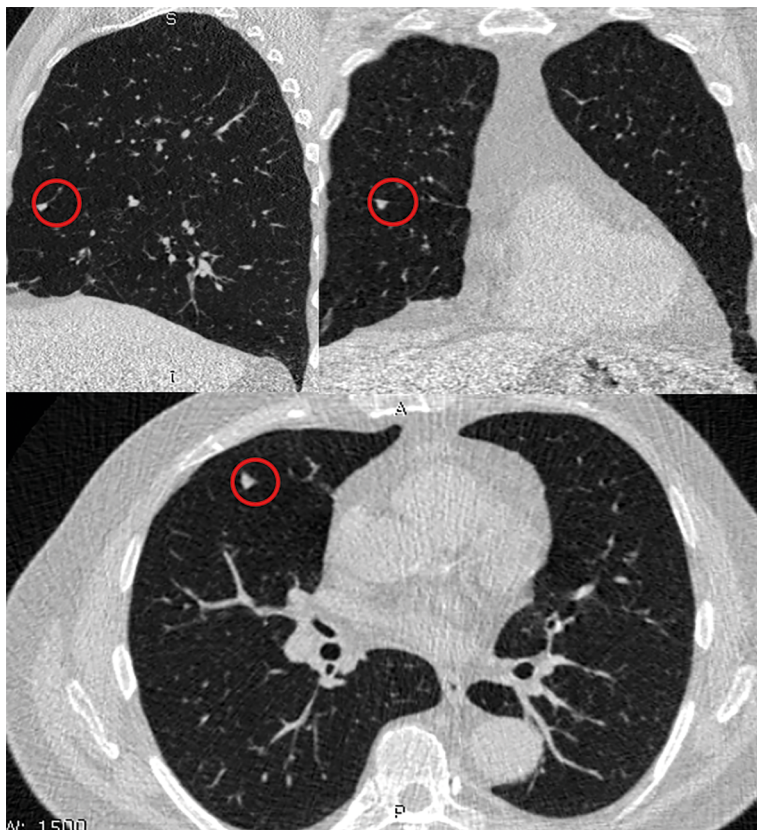


Рисунок 5 – Изменения по типу Lung-RADS 2 – перифиссуральный очаг справа

Категория 3 (вероятно, доброкачественные изменения, риск малигнизации 1-2%)

- 1) солидные очаги:
- ≥ 6 мм, но <8 мм в наибольшем измерении (≥ 113 мм³; <268 мм³);
 - ИЛИ новый солидный очаг более 4 мм, менее 6 мм (более 34 мм³, менее 113 мм³) при повторной НДКТ.

2) субсолидные очаги:

- ≥ 6 мм (≥ 113 мм³) в диаметре с солидным компонентом < 6 мм (< 113 мм³);
- новый полусолидный очаг < 6 мм в диаметре (< 113 мм³).

3) очаги по типу «матового стекла»:

- ≥ 30 мм (≥ 14137 мм³) на первичной НДКТ.

Пример категории Lung-RADS 3 представлен на рис. 6.

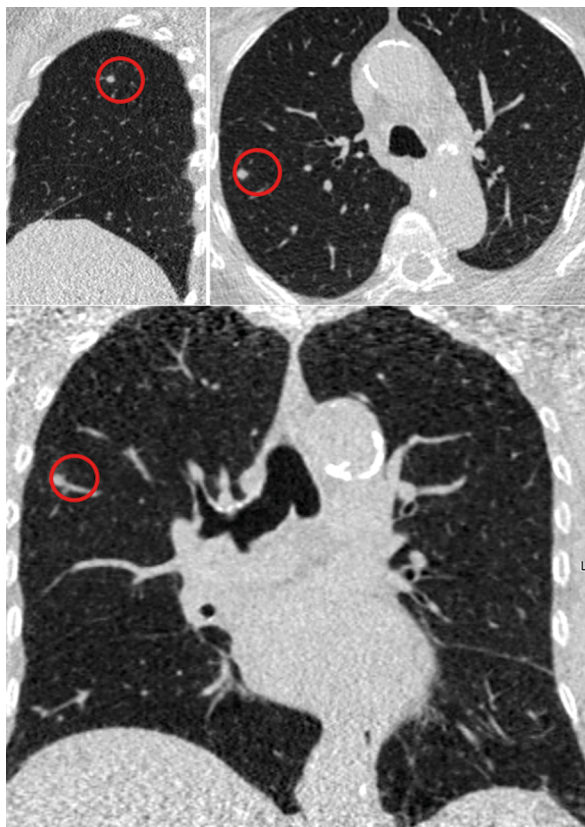

Рисунок 6 – Изменения по типу Lung-RADS 3

Категория 4А (изменения, подозрительные на злокачественные, риск малигнизации 5-15%):

1) солидные очаги:

- ≥ 8 мм (≥ 268 мм³) до < 15 мм (< 1767 мм³) на первичной НДКТ;
- растущие очаги менее 8 мм (< 268 мм³);

- новые солидные очаги от 6 мм до 8 мм ($113 \text{ мм}^3 < 268 \text{ мм}^3$);
 - 2) субсолидные очаги:
 - ≥ 6 мм в диаметре с солидным компонентом от 6 мм до 8 мм ($113 \text{ мм}^3 < 268 \text{ мм}^3$);
 - новый частично солидный очаг < 6 мм в диаметре ($< 268 \text{ мм}^3$);
 - новый или растущий очаг с солидным компонентом менее 4 мм ($< 34 \text{ мм}^3$);
 - эндобронхиальный очаг.
- Пример категории Lung-RADS 4A представлен на рис. 7.

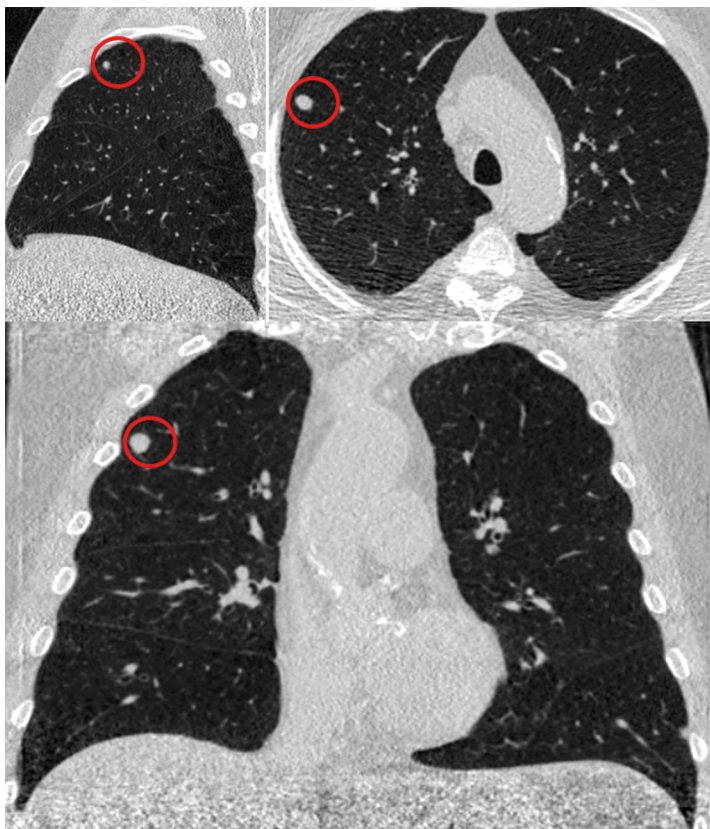


Рисунок 7 – Изменения по типу Lung-RADS 4A

Категория 4В (изменения, подозрительные на злокачественные, риск малигнизации более 15%)

1) солидные очаги:

- ≥ 15 мм (≥ 1767 мм³);
- новые или растущие очаги размером ≥ 8 мм (≥ 268 мм³).

2) субсолидные очаги:

- солидный компонент размером ≥ 8 мм (≥ 268 мм³);
- новый или растущий очаг с солидным компонентом ≥ 4 мм (≥ 34 мм³).

Пример категории Lung-RADS 4B представлен на рис. 8.

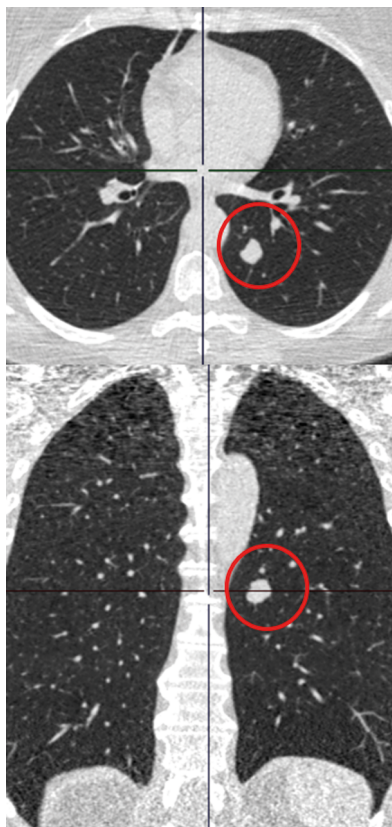


Рисунок 8 – Изменения по типу Lung-RADS 4B

Категория 4X (изменения, подозрительные на злокачественные, риск малигнизации более 15%):

Очаги категорий 3 или 4 по Lung-RADS с дополнительными признаками, указывающими на злокачественный характер изменений:

- спиккулы;
- очаги типа «матового стекла», которые увеличились за год в два раза;
- увеличенные регионарные лимфатические узлы.

Пример категории Lung-RADS 4X представлен на рис. 9.

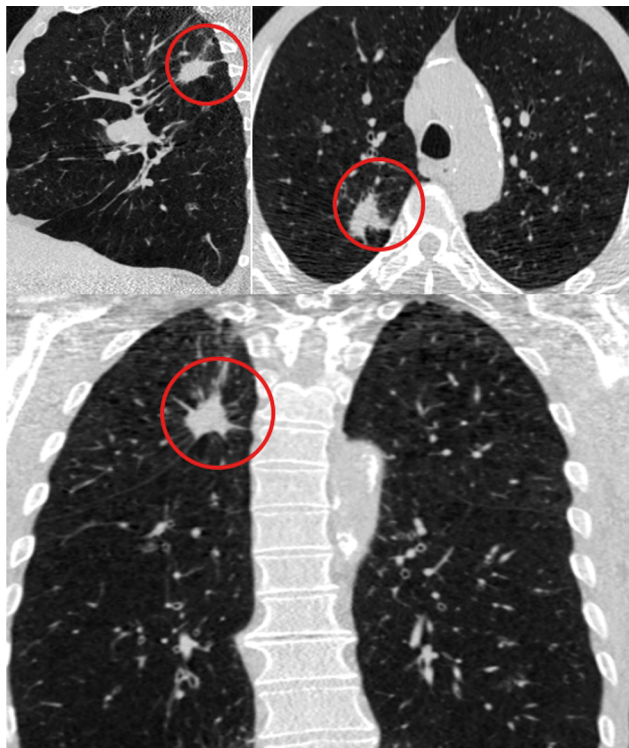


Рисунок 9 – Изменения по типу Lung-RADS 4X

Модификаторы

Модификатор S можно использовать для любой категории Lung-RADS:

– [X]S (например, 3S) – когда найдены клинически значимые или потенциально клинически значимые находки, не связанные с раком легкого (например, аневризма грудной аорты).

В последней версии Lung-RADS (1.1) модификатор [X]C (например, 3C) отсутствует.

РЕКОМЕНДАЦИИ ПО ДАЛЬНЕЙШЕЙ МАРШРУТИЗАЦИИ

Категория 0:

- в кратчайшие сроки выполнить НДКТ в полном объеме или представить архивные данные для сравнения.

Категория 1:

- продолжить ежегодный скрининг при помощи НДКТ.

Категория 2:

- продолжить ежегодный скрининг при помощи НДКТ.

Категория 3:

- выполнение НДКТ через 6 месяцев.

Категория 4А:

- выполнение НДКТ через 3 месяца;
- выполнение ПЭТ/КТ, если солидный компонент ≥ 8 мм (≥ 268 мм³).

Категория 4В и 4Х:

- КТ органов грудной клетки с или без контрастирования в зависимости от целесообразности контрастного усиления;
- ПЭТ/КТ и/или биопсия в зависимости от риска малигнизации и сопутствующих заболеваний (ПЭТ/КТ, если солидный компонент ≥ 8 мм);
- при подозрении на инфекционную природу изменений может быть целесообразна повторная НДКТ через 1 месяц.

Практические рекомендации:

- Lung-RADS предназначена для скрининговой НДКТ, в случае выявления очагов при рутинной КТ органов грудной клетки следует использовать рекомендации Fleischner Society (2017);
- измерения проводятся в легочном окне;
- средний диаметр очага округляется до ближайшего целого числа;
- при округлой форме очага достаточно одного измерения;
- критерием роста узла является увеличение его размера на $\geq 1,5$ мм или объема на 2 мм³;
- категорию Lung-RADS определяет наиболее крупный/подозрительный на рак легочный очаг;
- тактика ведения пациентов категории 4В определяется, исходя из общего состояния пациента, его анамнеза и факторов риска;
- в зависимости от типа и размеров очага при первичном и повторных исследованиях выделяют несколько сценариев, которые представлены ниже.

СЦЕНАРИИ ПРИ ВИЗУАЛИЗАЦИИ ЛЕГОЧНЫХ УЗЛОВ

1. Сценарий при визуализации солидного узла небольших размеров

Тактика при визуализации небольших размеров солидного узла представлена на рис. 10.

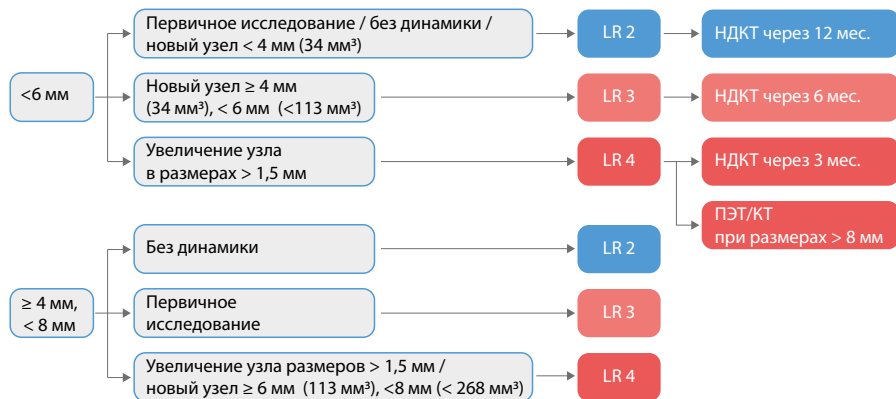


Рисунок 10 – Тактика при визуализации небольших размеров солидного узла

В клиническом случае, представленном ниже (рис.11), на первоначальной НДКТ был выявлен узел размером 4 мм, что соответствует категории LR 2. На контрольном исследовании узел увеличился до 9 мм в среднем диаметре, что соответствует категории LR 4A; повторное исследование НДКТ пациенту нужно порекомендовать через 3 месяца либо выполнить ПЭТ/КТ.

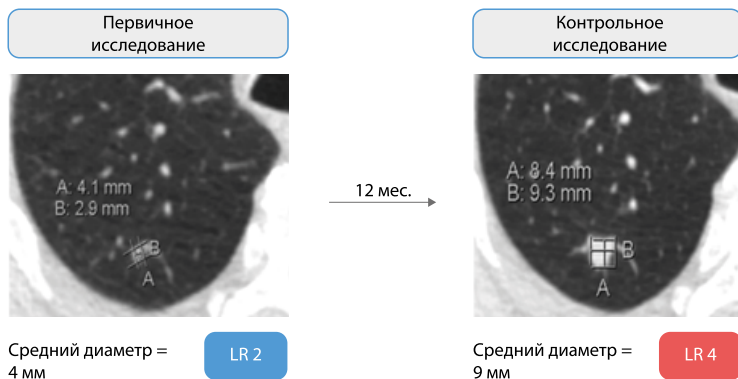


Рисунок 11 – Изменение категории Lung-RADS при динамическом наблюдении [4]

2. Сценарий при визуализации солидного узла крупных размеров

Тактика при визуализации крупных размеров солидного узла представлена на рис. 12.

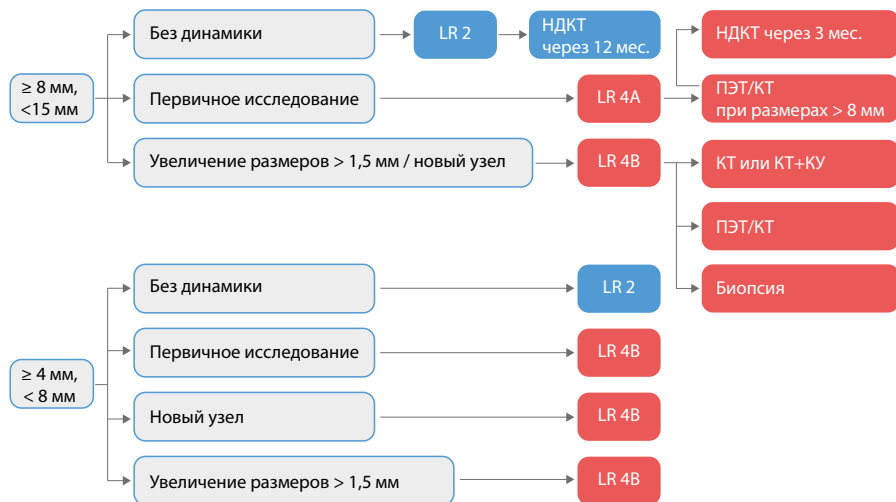


Рисунок 12 – Тактика при визуализации крупных размеров солидного узла

При визуализации узлов крупных размеров при первичном исследовании используется более агрессивная тактика, но не всегда крупные размеры означают, что этот узел злокачественный (рис.13).

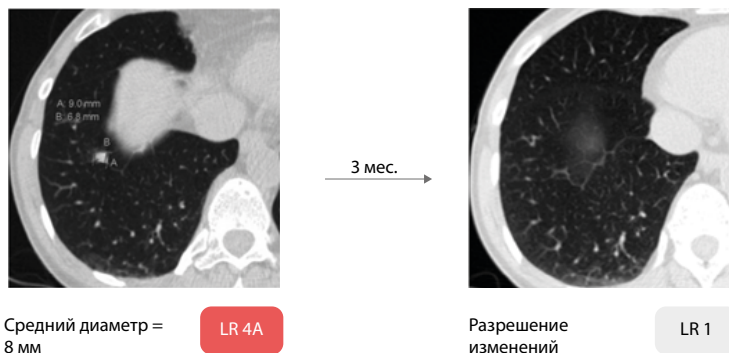


Рисунок 13 – Изменение категории Lung-RADS при динамическом наблюдении.

Представлены первичное и повторное исследования [4]

3. Сценарий при визуализации субсолидного узла

Тактика зависит не только от размеров субсолидного узла, но и от размеров солидного компонента и «матового стекла». Особенности тактики ведения представлены ниже (рис. 14).

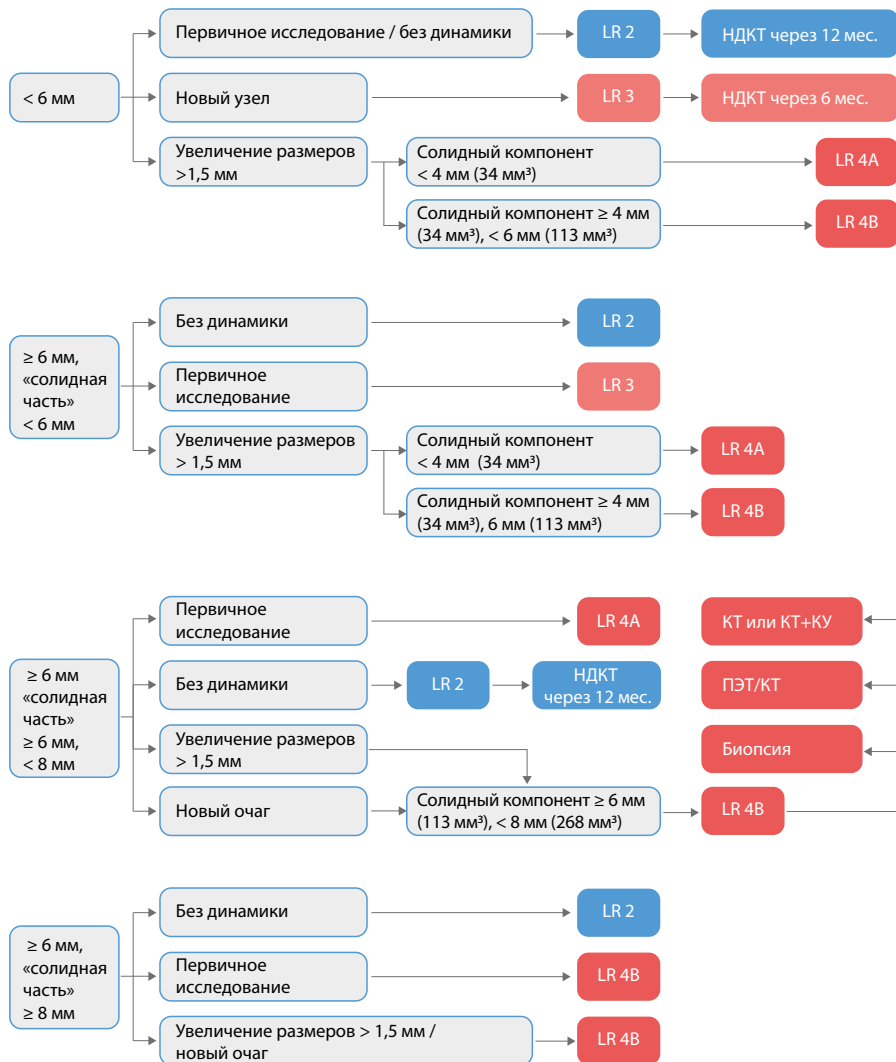


Рисунок 14 – Тактика при визуализации субсолидного узла

Клинический пример представлен на рис. 15.

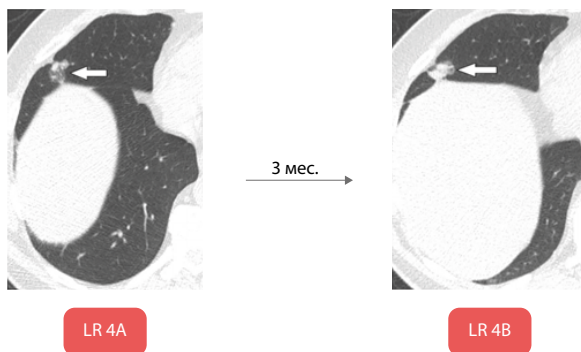


Рисунок 15 – Изменение категории Lung-RADS при динамическом наблюдении. Представлены первичное и повторное исследование [5]

4. Сценарий при визуализации узла по типу «матового стекла»

Тактика при визуализации узла по типу матового стекла представлена на рис. 16.

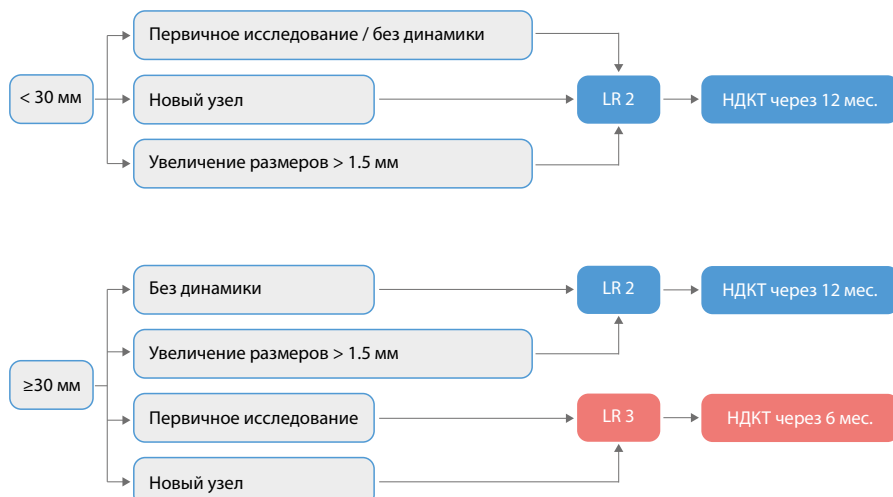


Рисунок 16 – Тактика при визуализации узла по типу матового стекла

Ниже представлен клинический пример изменения очага по типу «матового стекла» при динамическом наблюдении (рис.17).

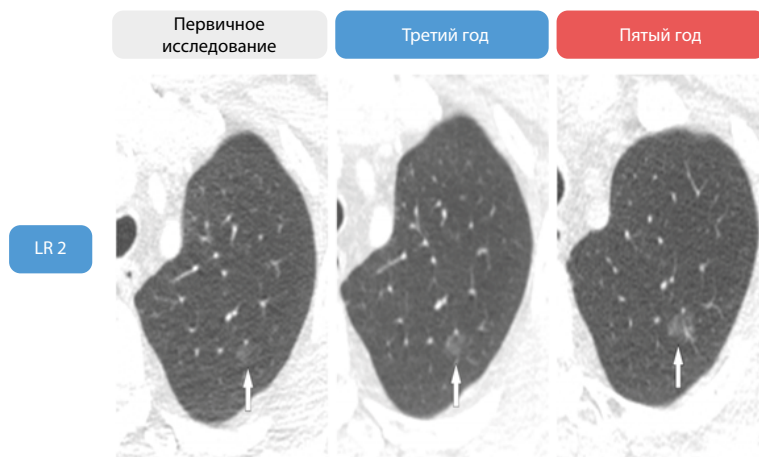


Рисунок 17 – Изменение категории Lung-RADS при динамическом наблюдении [5]

ЗАКЛЮЧЕНИЕ

Стандартизованная интерпретация очаговых изменений легочной паренхимы по системе Lung-RADS позволяет спрогнозировать относительный риск злокачественности и предложить дальнейшую тактику ведения пациента.

Введение системы интерпретации и протоколирования результатов НДКТ органов грудной клетки по Lung-RADS в повседневную практику врача-рентгенолога позволит повысить качество помощи и стандартизировать интерпретацию данных скрининговой НДКТ органов грудной клетки в различных медицинских учреждениях.

СПИСОК ИСПОЛЬЗОВАННЫХ ИСТОЧНИКОВ

1. Document from ACR Lung Imaging Reporting and Data System (Lung-RADS™). – American College of Radiology) / CC BY-ND 4.0.
2. McKee, B.J., Regis, S.M., McKee, A.B. Performance of ACR Lung-RADS in a Clinical CT Lung Screening Program / B. J. McKee, S. M. Regis, A. B. McKee, et al. // J Am Coll Radiol. – 2014. – Doi:10.1016/j.jacr.2014.08.004.
3. Baldwin, D. R., Callister, M. E., Akram, A.R. Guideline Development Group. The British Thoracic Society guidelines on the investigation and management of pulmonary nodules / D.R. Baldwin, M. E. Callister, A.R. Akram, et al. // Thorax. – 2015. – Aug. –Vol. 70. – P. 794–798. – Doi: 10.1136/thoraxjnl-2015-207221.
4. Fintelmann, F. J., Bernheim, A., Digumarthy, S. R. The 10 Pillars of Lung Cancer Screening: Rationale and Logistics of a Lung Cancer Screening Program / F.J. Fintelmann, A. Bernheim, S. R. Digumarthy, et al. // Radiographics. – 2015. – Nov–Dec. – Vol. 35, №7. – P. 1893–1908. – Doi: 10.1148/rg.2015150079.
5. Martin, M. D., Kanne, J. P., Broderick, L. S. / Lung-RADS: Pushing the Limits / M. D. Martin, J. P. Kanne, L. S. Broderick, et al. // Radiographics. – 2017. – Nov–Dec. – Vol. 37, №7. – P. 1975–1993. – Doi: 10.1148/rg.2017170051.



ДЛЯ ЗАМЕТОК

Серия «Лучшие практики лучевой и инструментальной диагностики»

Выпуск 34

Составители:

*Николаев Александр Евгеньевич
Гончар Анна Павловна
Шапиев Арсен Нуруллаевич
Чернина Валерия Юрьевна
Блохин Иван Андреевич
Гомболевский Виктор Александрович
Морозов Сергей Павлович*

**ПРИМЕНЕНИЕ СИСТЕМЫ LUNG-RADS
В СКРИНИНГЕ РАКА ЛЕГКОГО**

(Адаптированная версия классификационной системы
Американского радиологического общества для описания, обработки
и стандартизации данных при низкодозной компьютерной
томографии органов грудной клетки Lung-RADS)

Методические рекомендации

Отдел координации научной деятельности ГБУЗ «НПКЦ ДиТ ДЗМ»
Руководитель отдела О.В. Омелянская
Технический редактор А.И. Овчарова
Компьютерная верстка Е.Д. Бугаенко

ГБУЗ «НПКЦ ДиТ ДЗМ»
109029, г. Москва, Средняя Калитниковская улица, дом 28, стр. 1

