



МАММОГРАФИЯ

КРИТЕРИИ КАЧЕСТВА

1

Правильная маркировка:

- дата исследования
- данные пациента
- маркировка стороны и проекции

2

Четкая дифференциация всех структур железы:

- На прямой проекции (CC)
 - выведение соска на контур по центру,
 - максимальный захват всей железы до грудной мышцы.
- На косой проекции (MLO)
 - выведение соска на контур,
 - визуализация грудной мышцы до перпендикуляра, опущенного из соска (до задней сосковой линии),
 - угол между краем пленки, примыкающим к грудной стенке и грудной мышцей > 20 градусов,
 - визуализация инфрамаммарной складки.

3

Симметричность правой и левой маммограмм.

4

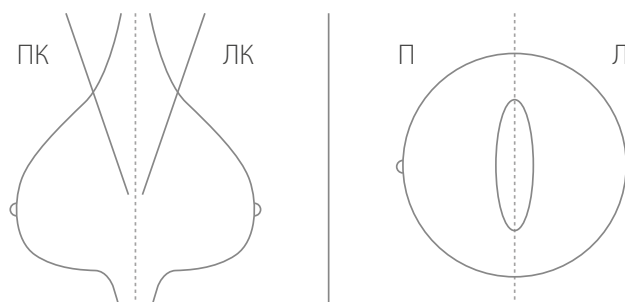
Достаточная степень компрессии (автоматически задана аппаратом).

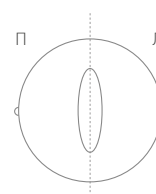
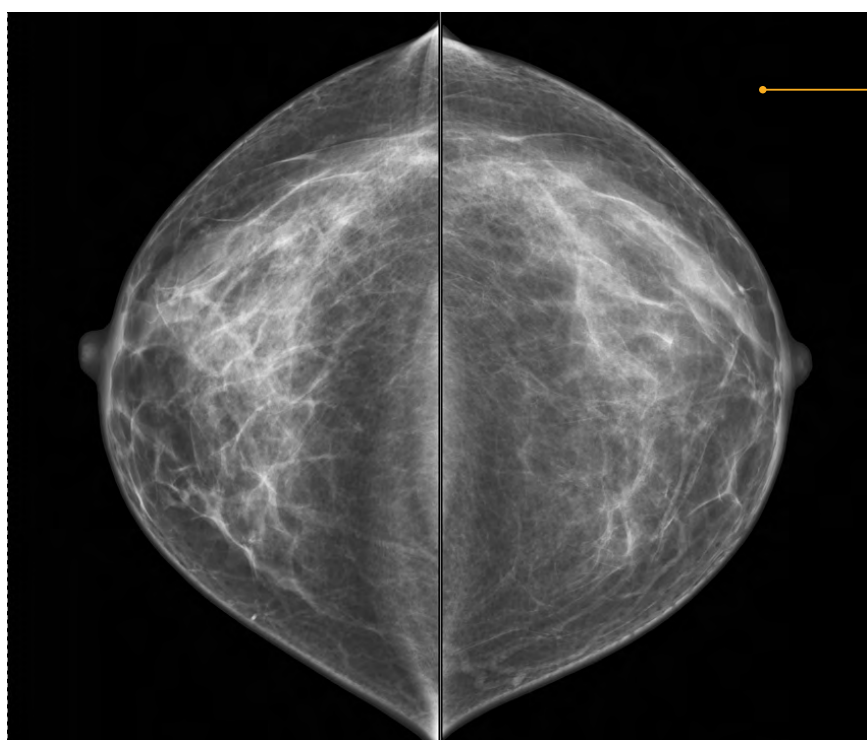
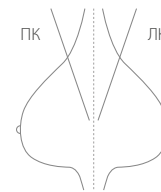
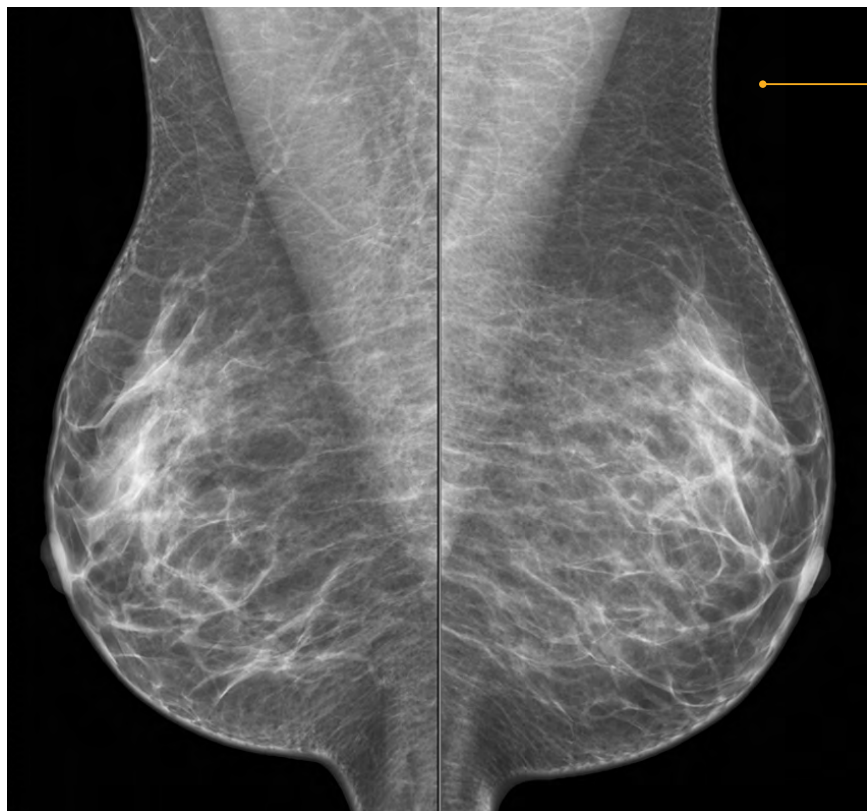5

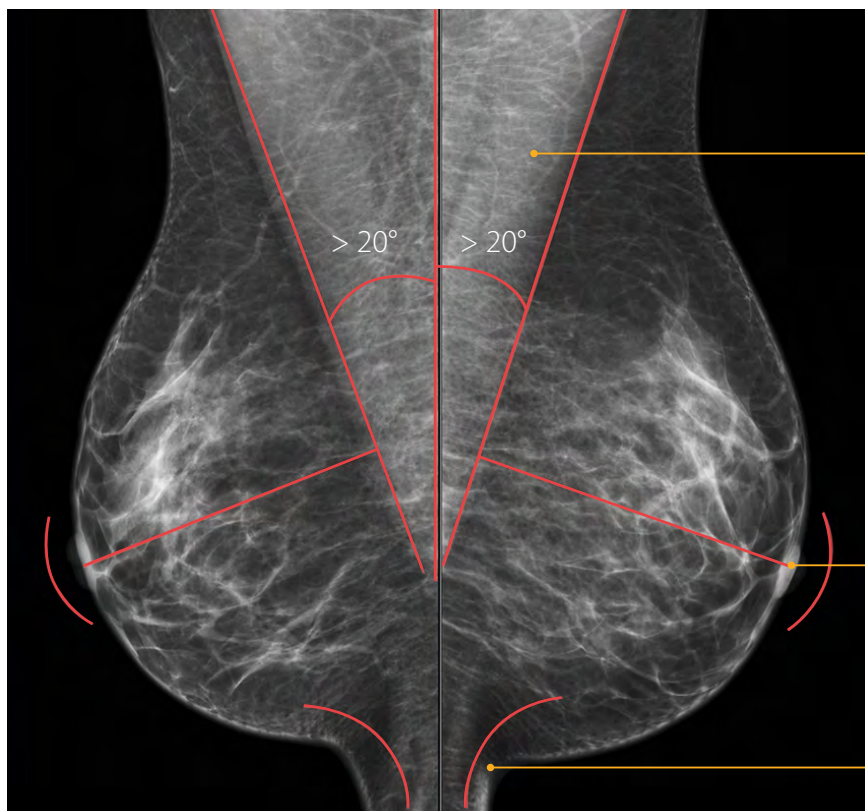
Отсутствие артефактов.

6

Отсутствие на снимках складок кожи.



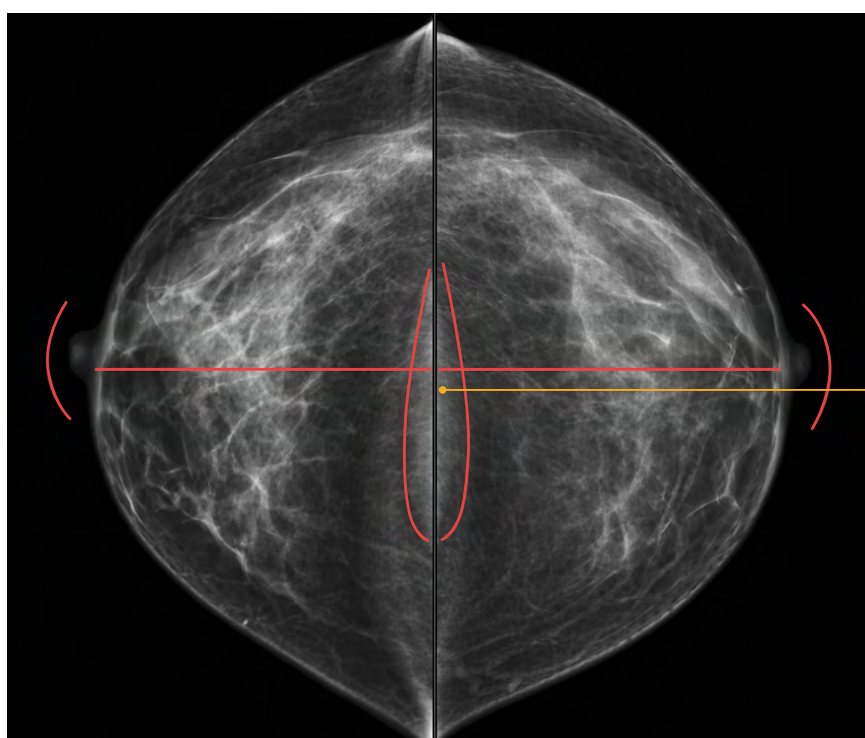




грудная мышца

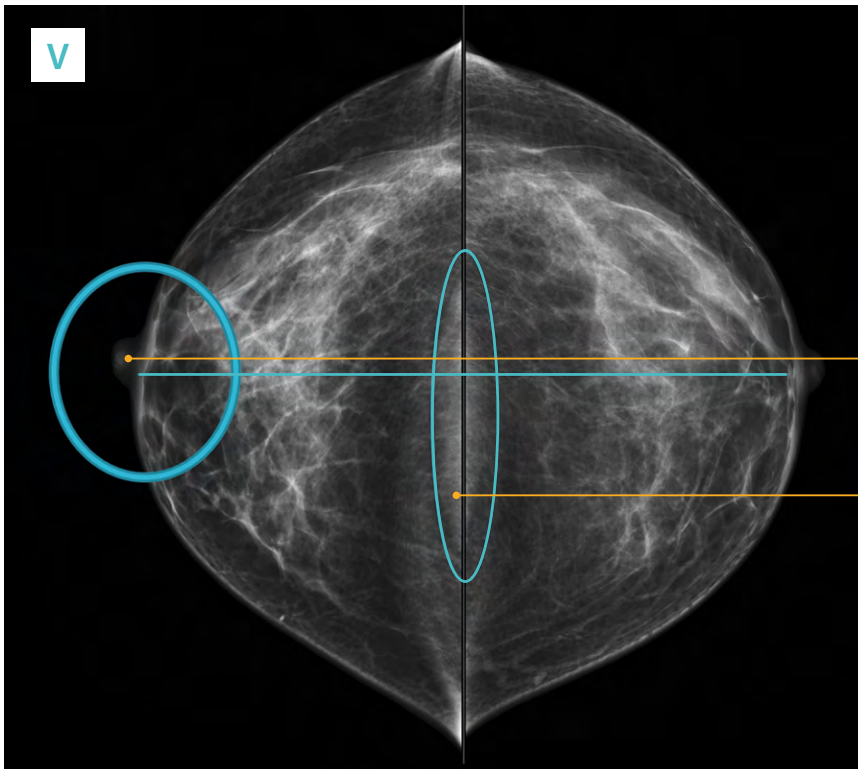
сосок

инфрамаммарная складка



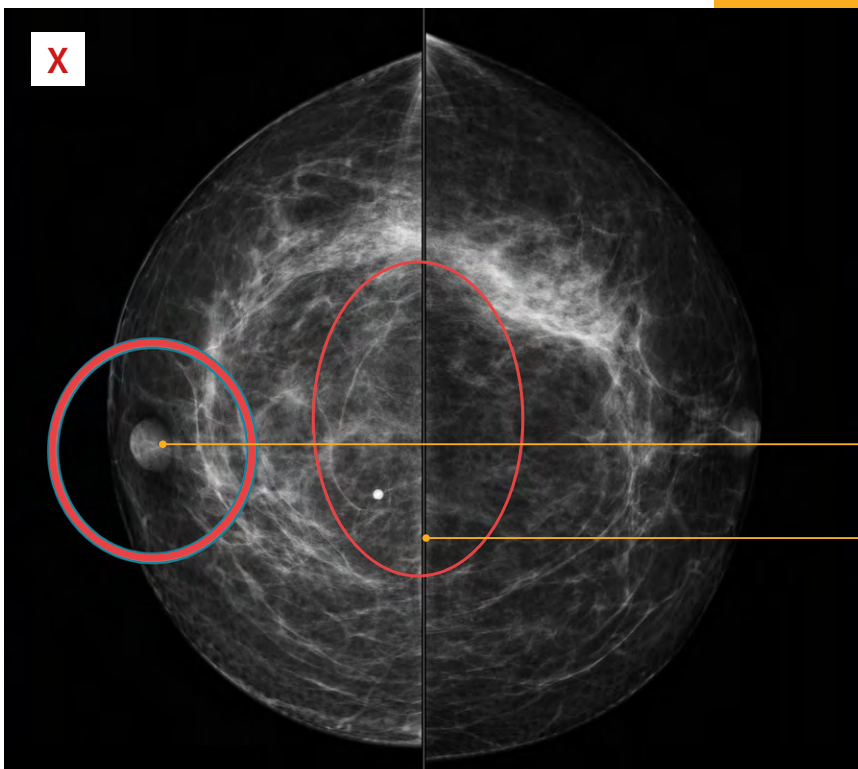
грудная мышца

НА ПРЯМОЙ ПРОЕКЦИИ (СС):



выведение соска на контур
по центру

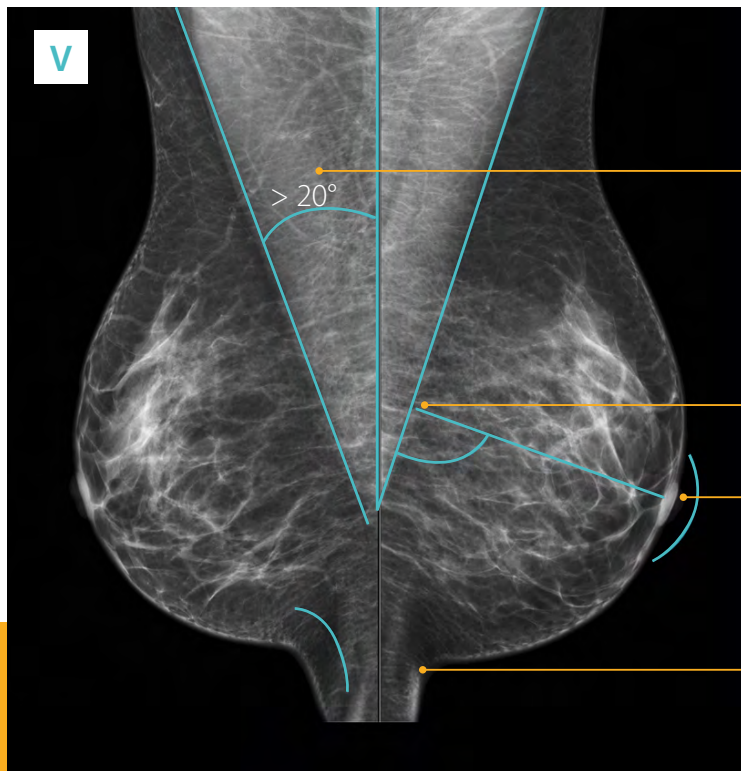
максимальный захват всей
железы до грудной мышцы



сосок не выведен на контур

тень грудной мышцы не
определяется

НА КОСОЙ ПРОЕКЦИИ (MLO):

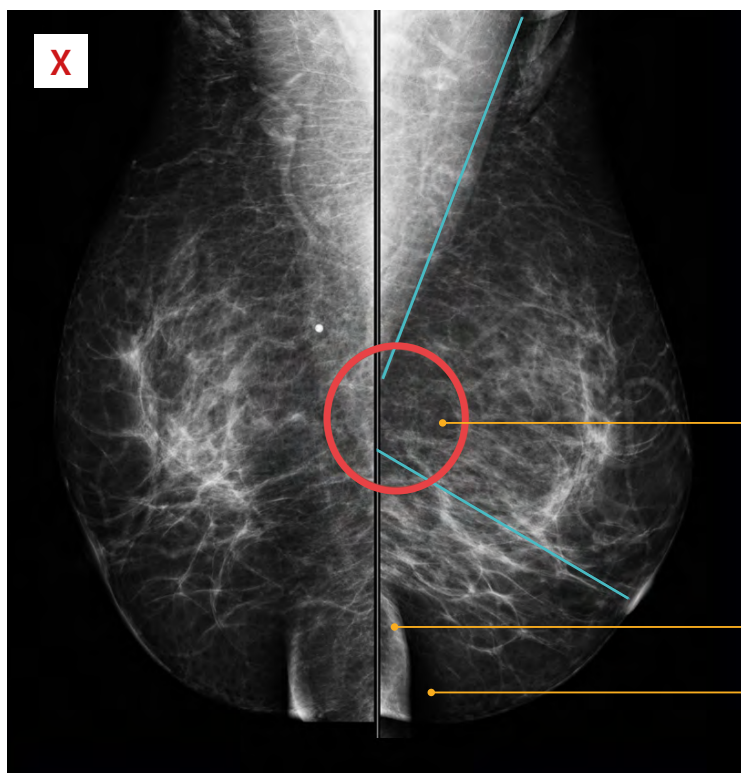


угол между краем пленки, примыкающим к грудной стенке и грудной мышцей $> 20^\circ$

визуализация грудной мышцы до перпендикуляра, опущенного из соска (до задней сосковой линии)

выведение соска на контур

визуализация инфрамаммарной складки



визуализация грудной мышцы НЕ до перпендикуляра, опущенного из соска

кожные складки

инфрамаммарная складка не захвачена