

Чернина В. Ю.<sup>1</sup>, Писов М. Е.<sup>2</sup>, Беляев М. Г.<sup>2</sup>, Бекк И. В.<sup>3</sup>, Замятина К. А.<sup>4</sup>, Корб Т. А.<sup>1</sup>, Алешина О. О.<sup>1</sup>, Щукина Е. А.<sup>5</sup>, Соловьёв А. В.<sup>6</sup>, Скворцов Р. А.<sup>3</sup>, Филатова Д. А.<sup>7</sup>, Ситдиков Д. И.<sup>8</sup>, Чеснокова А. О.<sup>8</sup>, Морозов С. П.<sup>1</sup>, Гомболевский В. А.<sup>1</sup>

<sup>1</sup> ГБУЗ «Научно-практический клинический центр диагностики и телемедицинских технологий» Департамента здравоохранения г. Москвы, Москва, Россия

<sup>2</sup> АНОО ВО «Сколковский институт науки и технологий», Москва, Россия

<sup>3</sup> ФГАОУ ВО «Российский национальный исследовательский медицинский университет имени Н. И. Пирогова» Минздрава России, Москва, Россия

<sup>4</sup> ФГБУ «Институт хирургии им. А. В. Вишневского» Минздрава России, Москва, Россия

<sup>5</sup> ФГБОУ ВО «Московский государственный медико-стоматологический университет им. А. И. Евдокимова» Минздрава России, Москва, Россия

<sup>6</sup> ГБУЗ «НИИ скорой помощи им. Н. В. Склифосовского» Департамента здравоохранения г. Москвы, Москва, Россия

<sup>7</sup> ФГБОУ ВО «Московский государственный университет им. М. В. Ломоносова», Москва, Россия

<sup>8</sup> ФГАОУ ВО Первый Московский государственный медицинский университет им. И. М. Сеченова Минздрава России (Сеченовский Университет), Москва, Россия

## ВОЛЮМЕТРИЯ ЭПИКАРДИАЛЬНОЙ ЖИРОВОЙ ТКАНИ: СРАВНЕНИЕ ПОЛУАВТОМАТИЧЕСКОГО ИЗМЕРЕНИЯ И АЛГОРИТМА МАШИННОГО ОБУЧЕНИЯ

<i>Цель</i>	Сравнить результаты оценки объемов эпикардиальной жировой ткани (ЭЖТ), полученные с помощью полуавтоматического, выполненного врачами, и автоматического анализов, с помощью алгоритма машинного обучения по данным низкодозной (НДКТ) и стандартной компьютерной томографии (КТ) органов грудной клетки.
<i>Материал и методы</i>	В аналитическое ретроспективное поперечное исследование из базы данных единого радиологического информационного сервиса (ЕРИС) методом случайной выборки включены 100 пациентов, которым были проведены НДКТ органов грудной клетки в рамках проекта «Низкодозная компьютерная томография органов грудной клетки как скрининговый метод диагностики рака легкого и других заболеваний органов грудной клетки» (n=50) и КТ органов грудной клетки по стандартному протоколу (n=50) в амбулаторно-поликлиническом звене г. Москвы. Каждое исследование было оценено двумя рентгенологами на рабочей станции Syngo. via VB20. Кроме того, каждое исследование было оценено с помощью разработанного алгоритма машинного обучения, позволяющего проводить оценку объема ЭЖТ полностью автоматически.
<i>Результаты</i>	При сравнении объемов ЭЖТ по данным НДКТ и КТ органов грудной клетки получена высокая сопоставимость результатов как по данным экспертного полуавтоматического анализа (коэффициент корреляции более 98%), так и между экспертной разметкой и алгоритмом машинного обучения (коэффициент корреляции более 95%). Время выполнения сегментации и волюметрии одного исследования алгоритмом машинного обучения составляет не более 40 с, что в 30 раз быстрее количественного анализа, выполняемого экспертом, и потенциально облегчает количественное определение объема ЭЖТ в клинических условиях.
<i>Заключение</i>	Предлагаемый метод автоматической волюметрии поможет ускорить анализ ЭЖТ для прогнозирования риска развития ишемической болезни сердца.
<i>Ключевые слова</i>	Эпикардиальная жировая ткань; компьютерная томография; волюметрия; алгоритм машинного обучения; низкодозная компьютерная томография
<i>Для цитирования</i>	Chernina V. Y., Pisov M. E., Belyaev M. G., Bekk I. V., Zamyatina K. A., Korb T. A. et al. Epicardial fat Tissue Volumetry: Comparison of Semi-Automatic Measurement and the Machine Learning Algorithm. <i>Kardiologiya</i> . 2020;60(9):19–26. [Russian: Чернина В. Ю., Писов М. Е., Беляев М. Г., Бекк И. В., Замятина К. А., Корб Т. А. и др. Волюметрия эпикардиальной жировой ткани: сравнение полуавтоматического измерения и алгоритма машинного обучения. <i>Кардиология</i> . 2020;60(9):19–26].
<i>Автор для переписки</i>	Чернина Валерия Юрьевна. E-mail: chernina909@gmail.com

Эпикардиальная жировая ткань (ЭЖТ) располагается между миокардом и висцеральным листком перикарда и является гормонально активной тканью [1]. Кроме преадипоцитов и адипоцитов ЭЖТ содержит стромо-вакулярные, иммунные клетки и макрофаги [2], которые способны секретировать провоспалительные цитокины,

такие как альфа-фактор некроза опухоли (альфа-ФНО), интерлейкин (ИЛ) 1-бета, ИЛ-6 и моноцитарный хемотаксический белок-1 (MCP-1), что может приводить к развитию воспалительной реакции, пролиферации эндотелиальных и гладкомышечных клеток, атерогенезу и дестабилизации атеросклеротической бляшки [3, 4]. По данным ряда исследований, в том числе крупного многонационального рандомизированного исследования по атеросклерозу MESA (Multi-Ethnic Study of Atherosclerosis), объем ЭЖТ является независимым предиктором развития ишемической болезни сердца (ИБС) [5–9].

Наибольший интерес вызывает возможность оценки этого предиктора на доклиническом этапе ИБС. ЭЖТ может быть оценена по данным эхокардиографии (ЭхоКГ), компьютерной томографии (КТ) и магнитно-резонансной томографии (МРТ). ЭхоКГ не является оптимальным методом количественной оценки ЭЖТ из-за низкой воспроизводимости, особенно в пределах плохого акустического окна и неравномерного распределения жировой ткани вокруг сердца [10]. МРТ сердца – достаточно дорогостоящее и трудоемкое исследование, что исключает его использование в качестве скринингового метода [11].

Объем ЭЖТ с высокой точностью может быть измерен с помощью КТ (ручной, полуавтоматической и автоматической методиками) [12–15]. Ручная и полуавтоматическая методики достаточно трудоемки и времязатратны, что препятствует их внедрению в повседневную практику.

С 2017 г. в Москве реализуется пилотный проект, использующий низкодозную компьютерную томографию (НДКТ) органов грудной клетки для скрининга рака легкого. В целях реализации скрининга разработаны уникальные протоколы, позволяющие выполнить качественную КТ органов грудной клетки для выявления очагов в легких с лучевой нагрузкой менее 1 мЗв [16]. Оценка объемов ЭЖТ, по данным НДКТ, используемой в скрининговом проекте, может позволить выявить бессимптомных пациентов [17].

Цель исследования: сравнить результаты оценки объемов ЭЖТ, полученные с помощью полуавтоматического, выполненного врачами, и автоматического с помощью алгоритма машинного обучения анализов по данным НДКТ и стандартной КТ органов грудной клетки.

## Материал и методы

Данное исследование соответствует положениям Хельсинкской декларации. Независимый этический комитет одобрил протокол данного ретроспективного исследования, было принято решение об отсутствии необходимости наличия информированного согласия субъектов (или их опекунов).

С января 2019 г. по май 2019 г. в данное аналитическое ретроспективное поперечное исследование из базы данных единого радиологического информационного сервиса (ЕРИС) методом случайной выборки были включены 100 пациентов, из них 47 мужчин и 53 женщины (средний возраст составил  $60,7 \pm 9,4$  года), которым были проведены НДКТ органов грудной клетки в рамках проекта «Низкодозная компьютерная томография органов грудной клетки как скрининговый метод диагностики рака легкого и других заболеваний органов грудной клетки» ( $n=50$ ) и КТ органов грудной клетки по стандартному протоколу ( $n=50$ ) в амбулаторно-поликлиническом звене г. Москвы. В настоящее исследование были включены пациенты, удовлетворяющие одновременно следующим критериям: возраст от 50 лет до 75 лет; курящие более 20 пачка/лет; без симптомов новообразования и соответствующих жалоб (кроме симптомов, связанных с курением: кашель, мокрота, одышка). Из исследования исключались пациенты по любому из критериев: состоящие на учете у онколога по поводу новообразований легких; с момента последней КТ органов грудной клетки прошло менее 1 года; отказ от курения более 10 лет назад; период после выздоровления от заболеваний дыхательных путей менее 1 мес; наличие на момент исследования любого из следующих симптомов: боли в области грудной клетки, температура тела более  $37,5$  °С, кровохарканье или розовая мокрота, необъяснимое похудение за последний месяц и более, осиплость голоса.

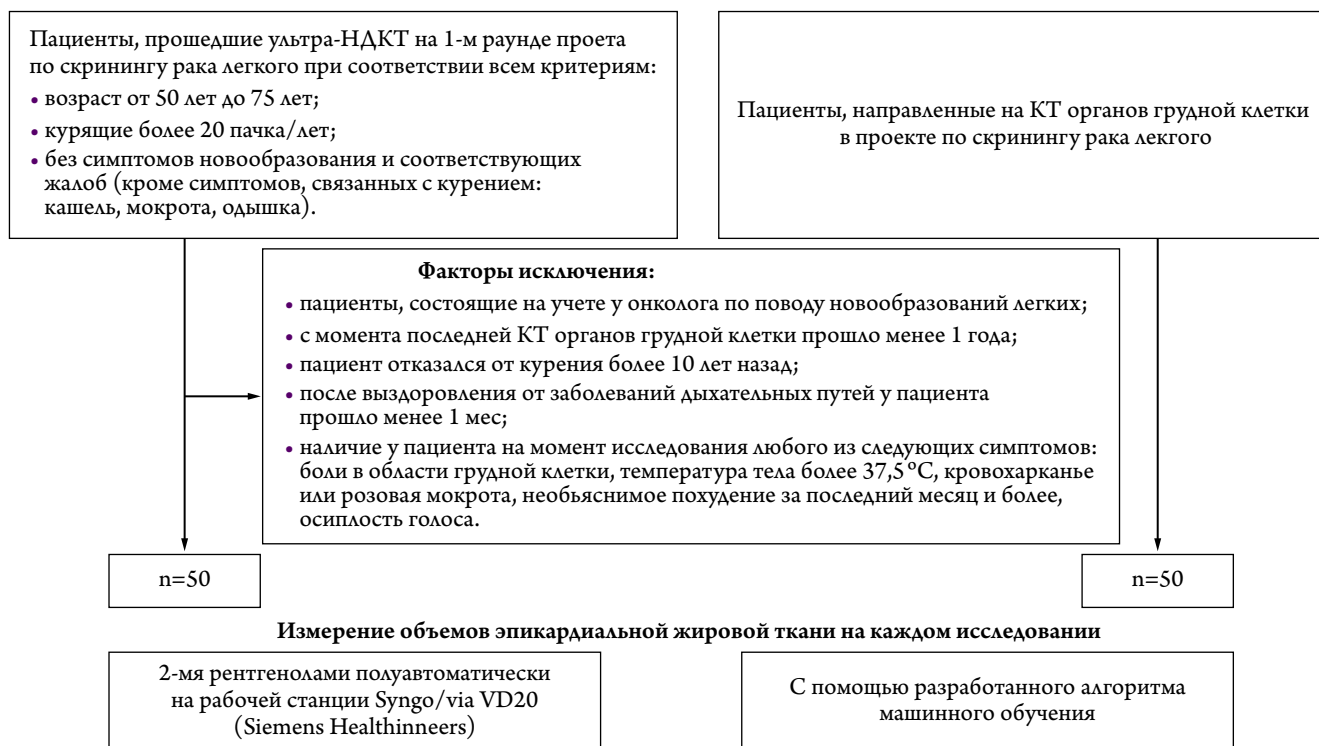
Каждое исследование было оценено двумя рентгенологами, а также с помощью разработанного алгоритма машинного обучения, позволяющего проводить оценку объема ЭЖТ полностью автоматически (рис. 1).

НДКТ органов грудной клетки была выполнена на компьютерных томографах Toshiba Aquilion 64 по специально разработанным низкодозным протоколам для разных весовых категорий пациентов (до 69 кг, от 70 до 89 кг, более 90 кг): напряжение на трубке 135 кВ, сила тока на трубке от 15 до 25 мА (в зависимости от массы тела), скорость ротации трубки (Time rotation) 0,50 с, питч 1,484, толщина среза 1 мм. Все исследования были проведены с дозой лучевой нагрузки до 1 мЗв.

КТ органов грудной клетки была проведена на компьютерных томографах Toshiba Aquilion 64 по стандартному протоколу: напряжение на трубке 120 кВ, сила тока на трубке 50 мА, скорость ротации трубки (Time rotation) 0,50 с, питч 0,938, толщина среза 1 мм.

С помощью рабочей станции Syngo. via VB20 на каждом исследовании контур перикарда был размечен вручную. Объем ЭЖТ подсчитывался автоматически, учитывались все воксели внутри контура перикарда в границах плотности от  $-190$  HU до  $-50$  HU. Каждое исследование было оценено двумя рентгенологами с опытом работы

Рисунок 1. Дизайн настоящего исследования с указанием критериев включения и исключения



НДКТ — низкодозная компьютерная томография; КТ — компьютерная томография.

более 2 лет. Рентгенологи не видели результатов разметки друг друга.

Каждое исследование было оценено с помощью разработанного алгоритма машинного обучения, позволяющего проводить оценку объема ЭЖТ полностью автоматически.

### Статистический анализ

При проведении статистического анализа были использованы методы описательной статистики. Для сравнения показателей объема, полученных разными методами, использован парный t-тест, а также проведен корреляционный анализ с указанием коэффициента корреляции Пирсона и значения  $r$  для этого коэффициента. При сравнении разницы показателей объемов, полученных разными методами, при КТ и НДКТ был использован t-тест. Для оценки взаимосвязи между различными факторами и разницей объемов, полученных разными врачами, был использован регрессионный анализ. При проведении статистического анализа использовался двусторонний уровень статистической значимости 0,05. Анализ выполнен с использованием программы Stata14.

### Результаты

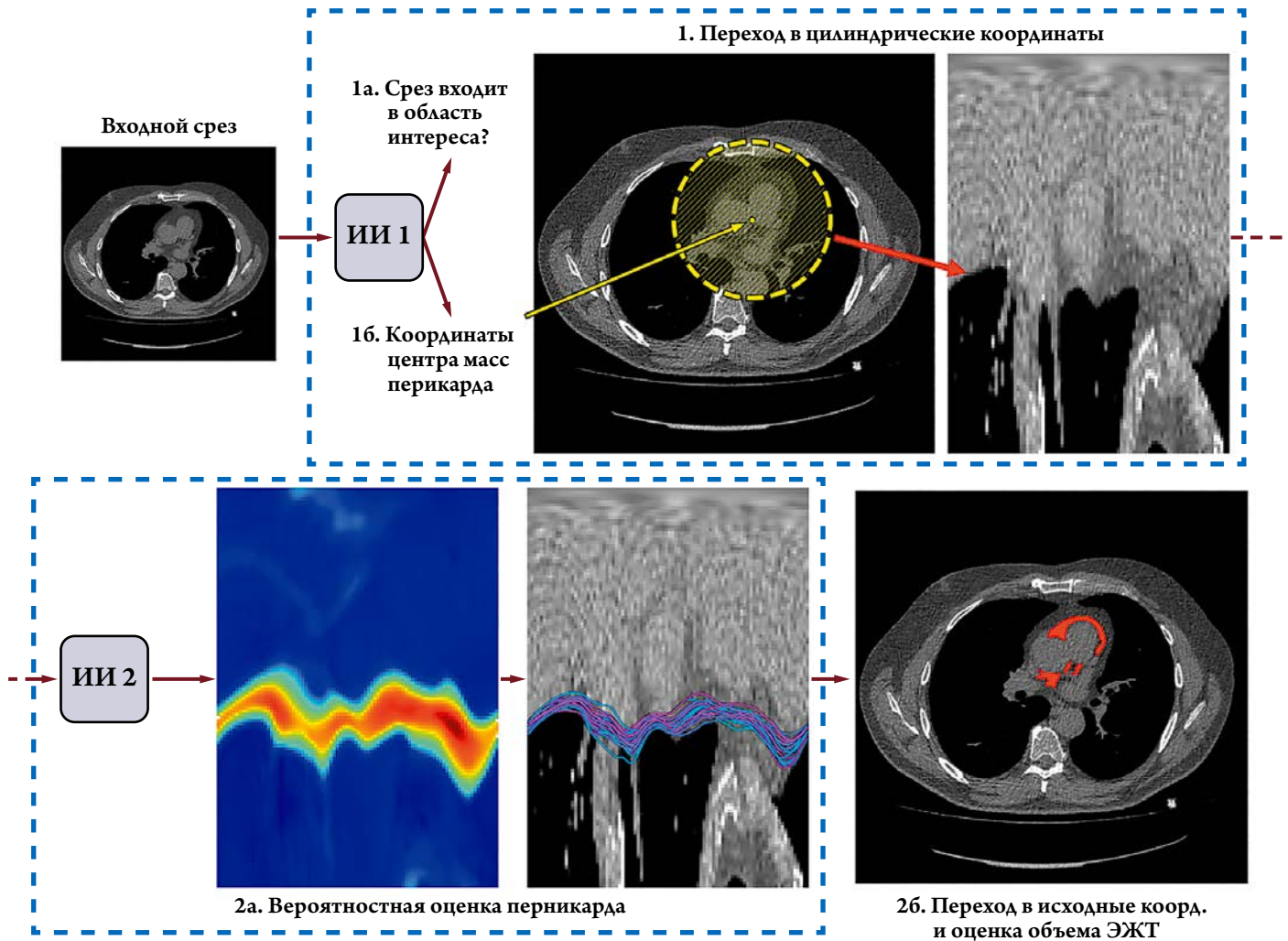
#### Алгоритм машинного обучения

Модель разработки алгоритма машинного обучения для автоматической оценки объема ЭЖТ представлена на рис. 2.

При оценке объема ЭЖТ выполнялись следующие шаги: локализация срезов, находящихся в требуемых анатомических пределах, и оценка центральной точки контура перикарда для каждой из них (1а), переход в цилиндрические координаты (1б), построение кривой перикарда в цилиндрических координатах (2а); переход в исходные координаты и оценка объема ЭЖТ с помощью найденного контура перикарда (2б).

Обучение алгоритму проводилось на 352 исследованиях НДКТ органов грудной клетки, и 97 – при КТ органов грудной клетки. На каждом исследовании двумя рентгенологами предварительно были размечены контуры перикарда, третий врач-эксперт уточнял контур в случае значительного разногласия между рентгенологами. Затем была проведена валидация алгоритма на 88 НДКТ органов грудной клетки и 25 КТ органов грудной клетки. Процесс создания алгоритма машинного обучения состоял из двух основных шагов. При обучении первого из них на каждом аксиальном срезе изображения решалась задача оценки того, входит ли выбранный срез в область интереса, начиная от уровня отхождения правой легочной артерии от легочного ствола и заканчивая диафрагмой, и поиска геометрического центра контура перикарда на допустимых срезах. Общая архитектура метода основана на трехмерной сверточной сети [18] и аналогична работе М. Pisov и соавт. по опреде-

Рисунок 2. Модель разработки алгоритма машинного обучения для автоматической оценки объема ЭЖТ



Желтая стрелка показывает оцененный центр масс перикарда на срезе КТ органов грудной клетки. Красная стрелка показывает переход заштрихованного круга в цилиндрическую систему координат. Объяснения этапов в тексте. ИИ – искусственный интеллект; ЭЖТ – эпикардиальная жировая ткань.

лению смещения срединной линии головного мозга [19]. При втором шаге алгоритма найденные центры используются для перехода в цилиндрические координаты, что уже использовалось ранее в работе F. Commandeur и соавт. [20]. Вторая сверточная сеть также основана на подходе, который использовался для определения смещения срединной линии головного мозга [19], однако искомая кривая перикарда в настоящем исследовании определена на всем изображении, и стандартный второй выход сети не используется. Важно отметить, что используемый в нашем исследовании метод гарантирует непрерывность контура перикарда.

**Сравнение согласованности между оценками врачей**

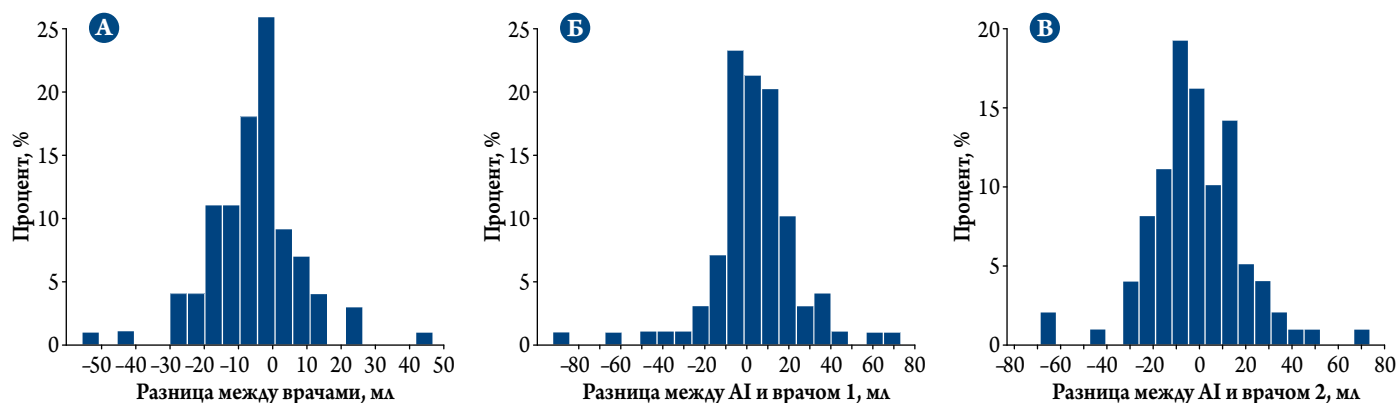
Коэффициент корреляции между оценками объемов ЭЖТ рентгенологами (врач №1 и врач №2) составил 98,4% ( $p < 0,0001$ ) (табл. 1). Различия в объемах в среднем не превышали 8 мл, или 5%.

Таблица 1. Сравнение объемов (мл) эпикардиальной жировой ткани, измеренных двумя врачами

Параметр	Врач № 1	Врач № 2	Разница между оценками врача № 1 и врача № 2
Число исследований	100	100	100
Среднее	150,07	144,99	-5,07
SD	74,74	71,73	13,43
95% ДИ	(от 135,24 до 164,90)	(от 130,76 до 159,22)	(от -7,74 до -2,41)
Min	34,32	40,94	-55,41
Max	354,98	345,99	47,00
Med	133,11	128,96	-4,22
p (парный t-тест)	-	-	0,0003

ДИ – доверительный интервал; SD (standard deviation) – стандартное отклонение.

**Рисунок 3.** Оценка разницы в измерении объемов эпикардиальной жировой ткани между алгоритмом машинного обучения и врачами № 1 и № 2



А – по данным полуавтоматического измерения между врачами № 1 и № 2; Б – между алгоритмом машинного обучения и полуавтоматическим измерением врачом № 1; В – между алгоритмом машинного обучения и полуавтоматическим измерением врачом № 2. AI (artificial intelligence) – алгоритм машинного обучения.

### Сравнение согласованности между измерениями врачей и алгоритмом машинного обучения

Коэффициент корреляции объемов ЭЖТ между алгоритмом и врачом № 1 составил 95,8%. Коэффициент корреляции объемов ЭЖТ между алгоритмом и врачом № 2 также составил 95,8%. Различия в объеме ЭЖТ как в сравнении с врачом № 1, так и в сравнении с врачом № 2 не превышали в среднем 8 мл.

Отдельно по данным НДКТ коэффициент корреляции между алгоритмом и врачом №1 составил 94,2% ( $p < 0,0001$ ), коэффициент корреляции между алгоритмом и врачом № 2 – 95,0% ( $p < 0,0001$ ). По данным КТ, ко-

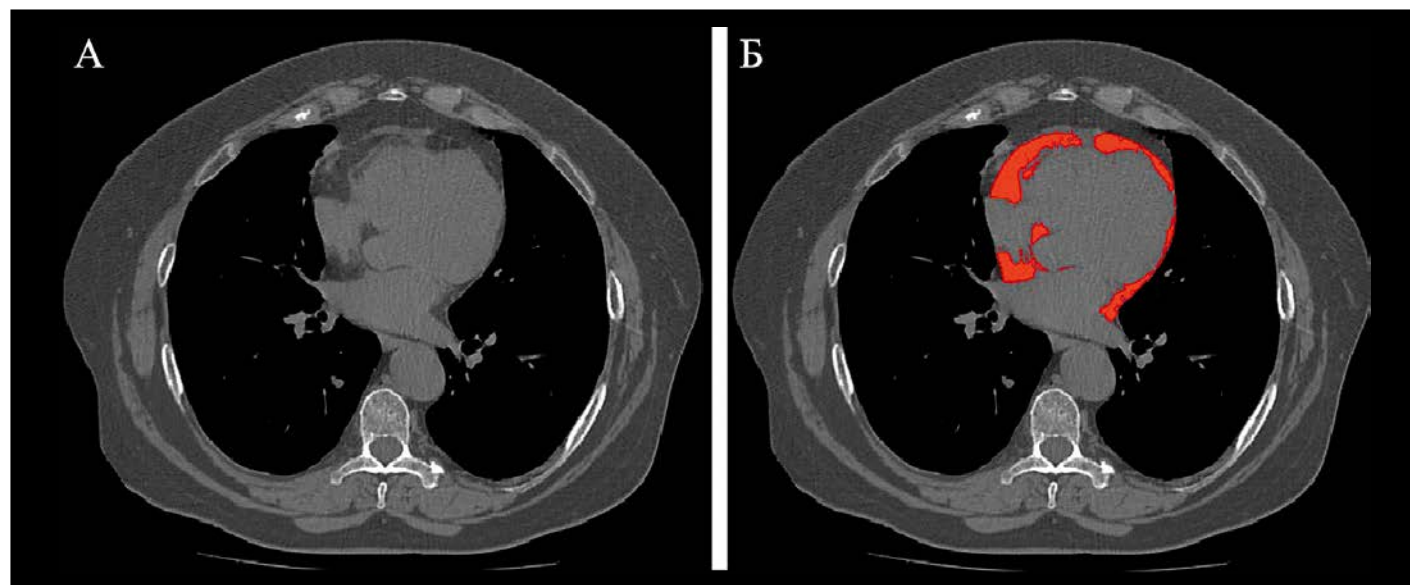
эффициент корреляции между алгоритмом и врачом № 1 равен 97,0% ( $p < 0,0001$ ), коэффициент корреляции между алгоритмом и врачом № 2 – 95,8% ( $p < 0,0001$ ).

Данные по оценке разницы в измерении объемов ЭЖТ с использованием алгоритма представлены на [рис. 3](#).

Примеры автоматической разметки ЭЖТ с помощью алгоритма машинного обучения по данным КТ органов грудной клетки представлены на [рис. 4](#), по данным НДКТ органов грудной клетки – на [рис. 5](#).

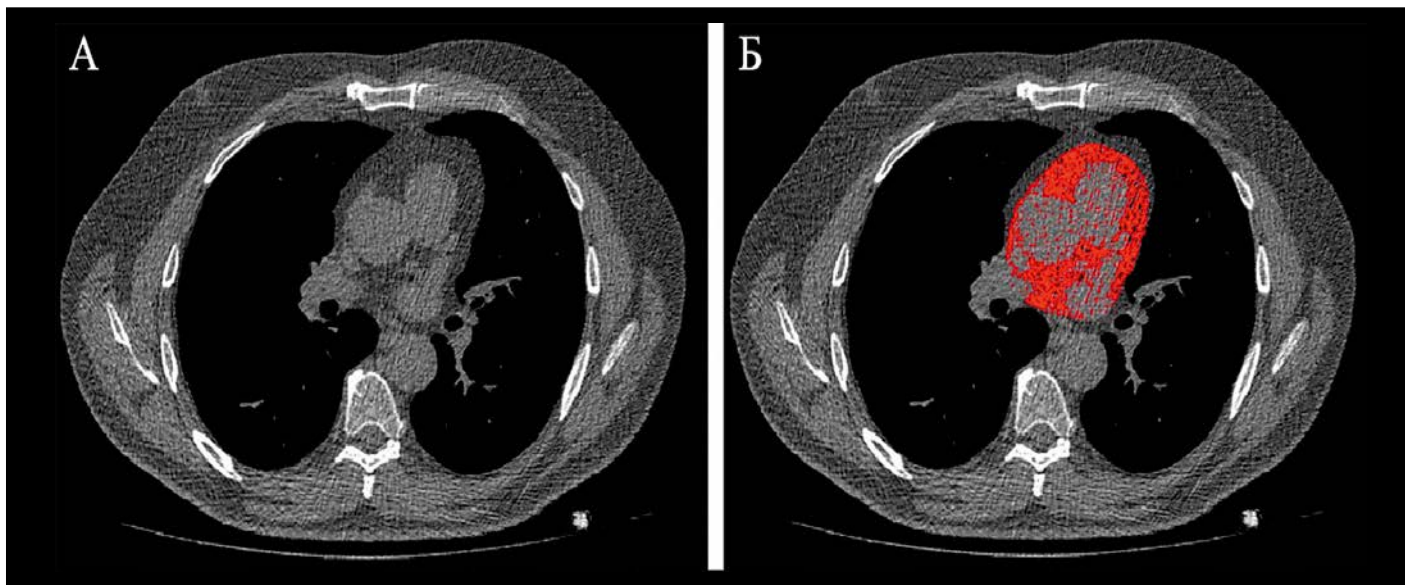
Результаты сравнения разницы в объемах эпикардиальной жировой ткани, полученные разными способами, между исследованиями КТ и НДКТ представлены в [табл. 2](#).

**Рисунок 4.** Пример автоматической разметки эпикардиальной жировой ткани с помощью алгоритма машинного обучения по данным КТ органов грудной клетки



А – аксиальный срез компьютерной томографии (КТ) органов грудной клетки; Б – автоматическая разметка эпикардиальной жировой ткани на том же аксиальном срезе КТ органов грудной клетки (выделено красным цветом).

**Рисунок 5.** Пример автоматической разметки эпикардиальной жировой ткани с помощью алгоритма машинного обучения по данным НКДТ органов грудной клетки



А – аксиальный срез низкодозовой компьютерной томографии (НКДТ) органов грудной клетки; Б – автоматическая разметка эпикардиальной жировой ткани на том же аксиальном срезе НКДТ органов грудной клетки (выделено красным цветом).

**Таблица 2.** Результаты сравнения разницы в объемах эпикардиальной жировой ткани, полученные разными способами, между исследованиями КТ и НКДТ

Сравнение	Разница (95% ДИ)	p (t-тест)	Коэффициент корреляции		
			общее по данным КТ и НКДТ	по данным КТ	по данным НКДТ
Между измерениями врачей	1,27 (от -4,08 до 6,62)	0,639	0,984	0,987	0,979
Между алгоритмом и измерениями врача № 1	8,53 (от 0,37 до 16,70)	0,0407	0,958	0,970	0,942
Между алгоритмом и измерениями врача № 2	9,08 (от 1,07 до 17,09)	0,0268	0,958	0,958	0,950

НКДТ – низкодозовая компьютерная томография; ДИ – доверительный интервал.

**Таблица 3.** Параметры многофакторной регрессионной модели для различий в показателях объема эпикардиальной жировой ткани, полученных двумя врачами

Фактор модели	Коэффициент регрессии	p	95% ДИ
Уровень шума на 1 единицу STD	-0,008	0,855	(от -0,093 до 0,077)
Тип исследования (КТ = реф.)	-1,58	0,641	(от -8,31 до 5,14)
Возраст, на 1 год	-0,19	0,213	(от -0,48 до 10,8)
Пол (жен = реф.)	-3,56	0,195	(от -8,97 до 1,85)
Свободный коэффициент	9,33	0,353	(от -10,5 до 29,16)

ДИ – доверительный интервал; STD (standard deviation) – среднеквадратичное отклонение.

### Оценка влияния уровня шума на согласованность между измерениями врачей

При анализе влияния уровня шума на изображения на согласованность между измерениями врачей было выявлено, что коэффициент регрессии близок к 0 и не является статистически значимым ( $p=0,855$ ; табл. 3).

### Время оценки объема эпикардиальной жировой ткани

Врач выполнял разметку и оценку объема ЭЖТ одного исследования НКДТ за  $17 \pm 3$  мин. Для волюметрии ЭЖТ одного исследования КТ полуавтоматическим методом врачу было необходимо  $14 \pm 3$  мин.

Время выполнения сегментации и волюметрии одного исследования (НКДТ или КТ) с помощью алгоритма машинного обучения составило  $38 \pm 2$  с.

### Обсуждение

При сравнении объемов ЭЖТ, по данным НКДТ и КТ органов грудной клетки, получена высокая согласованность результатов как по данным экспертного полуавтоматического анализа, так и между экспертной разметкой и алгоритмом машинного обучения.

В основе алгоритма для оценки ЭЖТ лежат методы машинного обучения с учителем. Неотъемлемой частью та-

ких подходов является обучающая выборка, состоящая из пар «входные данные – выходные данные». Обучение заключается в автоматическом поиске такой математической формулы (иногда крайне сложной, с миллионами параметров), которая позволила бы построить оценку выходных данных по заданным входным [21]. Подобные подходы развивались на протяжении полувека, но в основном предназначались для обработки простых входных данных (например, нескольких количественных показателей). В течение последнего десятилетия произошел прорыв в области автоматического анализа изображений благодаря развитию методов на основе глубоких сверточных сетей. Ключевая идея состоит в иерархическом поиске таких численных характеристик, извлеченных из изображения, которые позволяют наиболее качественным образом построить оценку выходных данных [22]. Специализированные методы на основе сверточных сетей получили развитие и в области анализа медицинских изображений, в первую очередь в задачах стратификации пациентов по группам и определения контуров патологических очагов [23]. Сверточные сети могут быть использованы и для создания алгоритма автоматической оценки объема ЭЖТ. В этом случае при обучении в качестве входных данных будут использоваться изображения, полученные при КТ или НДКТ, а в качестве выходных – набор контуров перикарда на аксиальных срезах.

Время автоматического выполнения сегментации и волюметрии одного исследования составляет не более 40 с, что в 30 раз быстрее количественного анализа, выполняемого экспертом, и потенциально облегчает количественное определение объема ЭЖТ в клинических условиях.

В настоящем исследовании не выявлено статистически значимых различий между объемами, полученными врачами и с помощью алгоритма. Однако стоит отметить, что прогнозирование для изображений, полученных при НДКТ, было статистически значимо точнее, чем при КТ. Это связано с тем, что первоначально алгоритм был создан на выборке, состоящей преимущественно из данных НДКТ (78% исследований НДКТ и 22% КТ органов грудной клетки).

По результатам ряда исследований, в том числе систематического обзора, пороговый объем ЭЖТ составил 125 мл [8, 9, 24]. По данным мировой литературы, волюметрия ЭЖТ по данным НДКТ органов грудной клетки ранее не проводилась. В 2018 г. F. Commandeur и соавт. [14] представили алгоритм, позволяющий оценивать объем ЭЖТ по данным бесконтрастной КТ с синхронизацией с электрокардиограммой – ЭКГ (convolutional neural network, ConvNet). Оценка точности модели проводилась по данным бесконтрастных КТ, синхронизированных с ЭКГ, у 250 пациентов. Коэффициент корреляции между оценками экспертов составил 0,97, а между оценками эксперта и алгоритмом – 0,98. Данные резуль-

таты сопоставимы с результатами нашего исследования. Кроме того, предлагаемый нами алгоритм позволяет с высокой точностью оценить объем ЭЖТ по данным НДКТ без синхронизации с ЭКГ, что позволяет предложить его к использованию в скрининге рака легкого.

Все исследования НДКТ были проведены с дозой лучевой нагрузки менее 1 мЗв, что соответствует критериям для профилактических рентгеновских исследований взрослого населения (СанПиН 2.6.1.1192–03), а также рекомендациям Европейского консорциума по скринингу рака легкого от 2020 г. [25]. Из-за порогового значения дозы лучевой нагрузки изображения НДКТ органов грудной клетки имеют больший уровень шума, чем стандартные изображения КТ. Это могло повлиять на качество ручной разметки перикарда врачами по данным НДКТ, а значит, и на итоговые значения объемов ЭЖТ. Однако в настоящем исследовании было доказано отсутствие взаимосвязи между результатами измерения объемов ЭЖТ врачами и уровнем шума на изображениях.

В другом недавнем исследовании была выявлена тесная корреляция между объемами ЭЖТ по данным КТ-коронарографии и КТ без синхронизации с ЭКГ ( $r=0,948$ ;  $p<0,001$ ) [26]. Остается открытым вопрос о сопоставимости объемов ЭЖТ по данным НДКТ и КТ-коронарографии. Работа в этом направлении будет продолжена.

### Ограничения исследования

Сопоставление экспертной и машинной разметки было проведено на относительно небольшой выборке. В дальнейшем мы планируем оценку алгоритма машинного обучения на значительно большем объеме данных. Исследования ультра-НДКТ имеют уровень шума выше, чем стандартные КТ органов грудной клетки, поэтому разработанный алгоритм при оценке объема учитывает дополнительные пиксели. Следующим этапом планируется решение этого вопроса.

### Заключение

Полученные в результате исследования данные о сопоставимости объемов эпикардальной жировой ткани, измеренных полуавтоматическим и автоматическим методами, позволяют предположить, что разработанный алгоритм машинного обучения поможет ускорить анализ висцерального жира сердца и улучшить стратификацию риска развития сердечно-сосудистых осложнений без дополнительного облучения пациента.

*Авторы заявляют об отсутствии конфликта интересов, в том числе связанного с финансированием работы на любом из этапов.*

**Статья поступила 15.03.20**

1. Drapkina O.M., Korneeva O.N., Drapkina Yu.S. Epicardial fat: a striker or a spare? *Rational Pharmacotherapy in Cardiology*. 2013;9(3):287–91. [Russian: Драпкина О.М., Корнеева О.Н., Драпкина Ю.С. Эпикардальный жир: нападающий или запасной? Рациональная фармакотерапия в кардиологии. 2013;9(3):287–91]. DOI: 10.20996/1819-6446-2013-9-3-287-291
2. Iacobellis G. Local and systemic effects of the multifaceted epicardial adipose tissue depot. *Nature Reviews Endocrinology*. 2015;11(6):363–71. DOI: 10.1038/nrendo.2015.58
3. Karmazyn M, Purdham DM, Rajapurohitam V, Zeidan A. Signalling mechanisms underlying the metabolic and other effects of adipokines on the heart. *Cardiovascular Research*. 2008;79(2):279–86. DOI: 10.1093/cvr/cvn115
4. Patel VB, Shah S, Verma S, Oudit GY. Epicardial adipose tissue as a metabolic transducer: role in heart failure and coronary artery disease. *Heart Failure Reviews*. 2017;22(6):889–902. DOI: 10.1007/s10741-017-9644-1
5. Ding J, Hsu F-C, Harris TB, Liu Y, Kritchevsky SB, Szklo M et al. The association of pericardial fat with incident coronary heart disease: the Multi-Ethnic Study of Atherosclerosis (MESA). *The American Journal of Clinical Nutrition*. 2009;90(3):499–504. DOI: 10.3945/ajcn.2008.27358
6. Britton KA, Massaro JM, Murabito JM, Kreger BE, Hoffmann U, Fox CS. Body Fat Distribution, Incident Cardiovascular Disease, Cancer, and All-Cause Mortality. *Journal of the American College of Cardiology*. 2013;62(10):921–5. DOI: 10.1016/j.jacc.2013.06.027
7. Mahabadi AA, Berg MH, Lehmann N, Kälsch H, Bauer M, Kara K et al. Association of Epicardial Fat With Cardiovascular Risk Factors and Incident Myocardial Infarction in the General Population. *Journal of the American College of Cardiology*. 2013;61(13):1388–95. DOI: 10.1016/j.jacc.2012.11.062
8. Forouzandeh F, Chang SM, Muhyieddeen K, Zaid RR, Trevino AR, Xu J et al. Does Quantifying Epicardial and Intrathoracic Fat With Noncontrast Computed Tomography Improve Risk Stratification Beyond Calcium Scoring Alone? *Circulation: Cardiovascular Imaging*. 2013;6(1):58–66. DOI: 10.1161/CIRCIMAGING.112.976316
9. Cheng VY, Dey D, Tamarappoo B, Nakazato R, Gransar H, Miranda-Peats R et al. Pericardial Fat Burden on ECG-Gated Noncontrast CT in Asymptomatic Patients Who Subsequently Experience Adverse Cardiovascular Events. *JACC: Cardiovascular Imaging*. 2010;3(4):352–60. DOI: 10.1016/j.jcmg.2009.12.013
10. Kim BJ, Kang JG, Lee SH, Lee JY, Sung KC, Kim BS et al. Relationship of Echocardiographic Epicardial Fat Thickness and Epicardial Fat Volume by Computed Tomography with Coronary Artery Calcification: Data from the CAESAR Study. *Archives of Medical Research*. 2017;48(4):352–9. DOI: 10.1016/j.armed.2017.06.010
11. Flüchter S, Haghi D, Dinter D, Heberlein W, Kühl HP, Neff W et al. Volumetric Assessment of Epicardial Adipose Tissue With Cardiovascular Magnetic Resonance Imaging. *Obesity*. 2007;15(4):870–8. DOI: 10.1038/oby.2007.591
12. Lim C, Ahn M-I, Jung JI, Beck KS. Simple quantification of paracardial and epicardial fat dimensions at low-dose chest CT: correlation with metabolic risk factors and usefulness in predicting metabolic syndrome. *Japanese Journal of Radiology*. 2018;36(9):528–36. DOI: 10.1007/s11604-018-0752-1
13. Miyazawa I, Ohkubo T, Kadowaki S, Fujiyoshi A, Hisamatsu T, Kadota A et al. Change in Pericardial Fat Volume and Cardiovascular Risk Factors in a General Population of Japanese Men. *Circulation Journal*. 2018;82(10):2542–8. DOI: 10.1253/circj.CJ-18-0153
14. Commandeur F, Goeller M, Betancur J, Cadet S, Doris M, Chen X et al. Deep Learning for Quantification of Epicardial and Thoracic Adipose Tissue From Non-Contrast CT. *IEEE Transactions on Medical Imaging*. 2018;37(8):1835–46. DOI: 10.1109/TMI.2018.2804799
15. Chernina V.Yu., Morozov S.P., Nizovtsova L.A., Blokhin I.A., Sitdikov D.I., Gombolevskiy V.A. The Role of Quantitative Assessment of Visceral Adipose Tissue of the Heart as a Predictor for Cardiovascular Events. *Journal of radiology and nuclear medicine*. 2020;100(6):387–94. [Russian: Чернина В.Ю., Морозов С.П., Низовцова Л.А., Блохин И.А., Ситдииков Д.И., Гомболевский В.А. Роль количественной оценки висцеральной жировой ткани сердца как предиктора развития сердечно-сосудистых событий. *Вестник рентгенологии и радиологии*. 2019;100(6):387–94]. DOI: 10.20862/0042-4676-2019-100-6-387-394
16. Morozov S.P., Kuzmina E.S., Vetsheva N.N., Gombolevskiy V.A., Lantukh Z.A., Polishuk N.S. et al. Moscow Screening: Lung Cancer Screening With Low-Dose Computed Tomography. *Problems of Social Hygiene Public Health and History of Medicine*. 2019;27(S):630–6. [Russian: Морозов С.П., Кузьмина Е.С., Ветшева Н.Н., Гомболевский В.А., Лантух З.А., Полищук Н.С. и др. Московский скрининг: скрининг рака легкого с помощью низкодозовой компьютерной томографии. *Проблемы социальной гигиены, здравоохранения и истории медицины*. 2019;27(S):630–6]. DOI: 10.32687/0869-866X-2019-27-si1-630-636
17. Nikolaev A.E., Gombolevskiy V.A., Gonchar A.P., Shapiev A.N., Laupan A.Sh., Morozov S.P. Incidental findings during lung cancer screening by low-dose computed tomography. *Tuberculosis and lung diseases*. 2018;96(11):60–7. [Russian: Николаев А.Е., Гомболевский В.А., Гончар А.П., Шапиев А.Н., Лайпан А.Ш., Морозов С.П. Случайные находки при скрининге рака легкого методом низкодозной компьютерной томографии. *Туберкулез и болезни легких*. 2018;96(11):60–7]. DOI: 10.21292/2075-1230-2018-96-11-60-67
18. Milletari F, Navab N, Ahmadi S-A. V-Net: Fully Convolutional Neural Networks for Volumetric Medical Image Segmentation. 2016 Fourth International Conference on 3D Vision (3DV). P. 565–571. 2016. [DOI: 10.1109/3DV.2016.79]
19. Pisov M, Goncharov M, Kurochkina N, Morozov S, Gombolevskiy V, Chernina V et al. Correction to: Incorporating Task-Specific Structural Knowledge into CNNs for Brain Midline Shift Detection. *Series Title: Lecture Notes in Computer Science*. [DOI: 10.1007/978-3-030-33850-3\_11]. In: *Interpretability of Machine Intelligence in Medical Image Computing and Multimodal Learning for Clinical Decision Support ETH Zurich, Suzuki K, Reyes M, Syeda-Mahmood T, Glocker B, Wiest R, et al., editors - Cham: Springer International Publishing;2020.*
20. Commandeur F, Goeller M, Razipour A, Cadet S, Hell MM, Kwiecinski J et al. Fully Automated CT Quantification of Epicardial Adipose Tissue by Deep Learning: A Multicenter Study. *Radiology: Artificial Intelligence*. 2019;1(6):e190045. DOI: 10.1148/ryai.2019190045
21. Deo RC. Machine Learning in Medicine. *Circulation*. 2015;132(20):1920–30. DOI: 10.1161/CIRCULATION.115.001593
22. LeCun Y, Bengio Y, Hinton G. Deep learning. *Nature*. 2015;521(7553):436–44. DOI: 10.1038/nature14539
23. Greenspan H, van Ginneken B, Summers RM. Guest Editorial Deep Learning in Medical Imaging: Overview and Future Promise of an Exciting New Technique. *IEEE Transactions on Medical Imaging*. 2016;35(5):1153–9. DOI: 10.1109/TMI.2016.2553401
24. Spearman JV, Renker M, Schoepf UJ, Krazinski AW, Herbert TL, De Cecco CN et al. Prognostic value of epicardial fat volume measurements by computed tomography: a systematic review of the literature. *European Radiology*. 2015;25(11):3372–81. DOI: 10.1007/s00330-015-3765-5
25. Kauczor H-U, Baird A-M, Blum TG, Bonomo L, Bostantzoglou C, Burghuber O et al. ESR/ERS statement paper on lung cancer screening. *European Radiology*. 2020;30(6):3277–94. DOI: 10.1007/s00330-020-06727-7
26. Nagayama Y, Nakamura N, Itatani R, Oda S, Kusunoki S, Takahashi H et al. Epicardial fat volume measured on nongated chest CT is a predictor of coronary artery disease. *European Radiology*. 2019;29(7):3638–46. DOI: 10.1007/s00330-019-06079-x