

DOI: <https://doi.org/10.17816/DD71885>

Электрокардиографические феномены при COVID-19: анализ теле-ЭКГ-исследований IT-центра ЭКГ г. Москвы

В.Ю. Таскина¹, А.Е. Демкина¹, Т.М. Газашвили², А.С. Шкода², А.В. Владзимирский^{1,3}, С.П. Морозов¹

¹ Научно-практический клинический центр диагностики и телемедицинских технологий Департамента здравоохранения г. Москвы, Москва, Российская Федерация

² Городская клиническая больница № 67 имени Л.А. Ворохобова Департамента здравоохранения города Москвы, Москва, Российская Федерация

³ Первый Московский государственный медицинский университет имени И.М. Сеченова (Сеченовский Университет), Москва, Российская Федерация

АННОТАЦИЯ

Обоснование. При новой коронавирусной инфекции (COVID-19) наряду с доминирующим поражением органов дыхания в патологический процесс вовлекается сердечно-сосудистая система. Однако в доступной литературе аналитические оценки электрокардиографических (ЭКГ) феноменов опираются лишь на результаты исследований небольших выборок и описания единичных клинических случаев, что определяет актуальность проведения более масштабных исследований для уточнения характера и распространённости ЭКГ-изменений у лиц с подтверждённой коронавирусной инфекцией.

Цель — структуризация изменений ЭКГ у пациентов с COVID-19, представляющих неселективную популяцию жителей г. Москвы.

Материалы и методы. Проведён ретроспективный анализ электрокардиографических исследований, выполненных у 42 799 пациентов с верифицированным диагнозом COVID-19 в период с 10.03.2020 по 10.03.2021. Все включённые в исследование лица проходили стационарное лечение в клинических больницах г. Москвы, подключённых к IT-центру ЭКГ. Регистрация ЭКГ производилась в 12 стандартных отведениях, после чего путём интернет-соединения информация передавалась на сервер IT-центра ЭКГ с целью формулировки соответствующих заключений.

Результаты. Изменения ЭКГ обнаружены у 54% пациентов. Наиболее частыми аритмиями были наджелудочковая экстрасистолия и фибрилляция предсердий — у 12,6 и 12,0% пациентов соответственно. Признаки перегрузки правых отделов сердца выявлены у 12,5% больных, из них в 1,13% случаев — ЭКГ-паттерн тромбоэмболии лёгочной артерии. Инфарктоподобные изменения на ЭКГ имели место у 4,5% субъектов, в том числе 3 случая паттерна Бругада. Частота встречаемости изменений ST-T составила 2,2% от числа всех исследований. ЭКГ с удлинённым интервалом QT и QTc зарегистрирована у 540 (1,26%) пациентов. Отмечены единичные случаи фибрилляции желудочков, синдрома Фредерика и АВ-блокады различной степени.

Заключение. На основе проведённого анализа получено представление о частоте встречаемости электрокардиографических феноменов у больных COVID-19. Подтверждена высокая инцидентность фибрилляции предсердий — фактора риска тромбоэмболических осложнений. Одновременно установлена значительная распространённость ЭКГ-паттернов перегрузки правых отделов сердца, часть из которых ассоциирована с тромбоэмболией лёгочной артерии. Другие наблюдаемые изменения ЭКГ характеризовались значительно меньшей распространённостью, что, однако, не снижает их клинического значения. Собранный материал в перспективе может служить оптимизации тактики ведения пациентов при коронавирусной инфекции.

Ключевые слова: электрокардиография; COVID-19; сердечно-сосудистые заболевания; аритмии; миокардит; тромбоэмболия лёгочной артерии; ТЭЛА; теле-ЭКГ.

Как цитировать

Таскина В.Ю., Демкина А.Е., Газашвили Т.М., Шкода А.С., Владзимирский А.В., Морозов С.П. Электрокардиографические феномены при COVID-19: анализ теле-ЭКГ-исследований IT-центра ЭКГ г. Москвы // *Digital Diagnostics*. 2021. Т. 2, № 3. С. 235–248. DOI: <https://doi.org/10.17816/DD71885>

DOI: <https://doi.org/10.17816/DD71885>

Electrocardiographic findings in COVID-19: analysis of tele-ECGs in Moscow ECG IT Center

Varvara Y. Taskina¹, Alexandra E. Demkina¹, Tamara M. Gazashvili², Andrey S. Shkoda², Anton V. Vladzimirsky^{1, 3}, Sergey P. Morozov¹

¹ Moscow Center for Diagnostics and Telemedicine, Moscow, Russian Federation, Moscow, Russian Federation

² L.A. Vorokhobov Municipal Clinical Hospital No 67 of the Moscow Health Department, Moscow, Russian Federation

³ The First Sechenov Moscow State Medical University (Sechenov University), Moscow, Russian Federation

ABSTRACT

BACKGROUND: Coronavirus disease (COVID-19) affects the cardiovascular system and the primary damage to the respiratory system involved in the pathological process. However, in the available literature, the electrocardiography (ECG) analyses are based only on small-sample studies and case reports, which determine the relevance of larger-scale studies to clarify the nature and prevalence of ECG abnormalities in subjects with confirmed coronavirus infection.

AIM: To determine the distribution of ECG changes in COVID-19 patients representing a non-selective population of Moscow residents.

MATERIALS AND METHODS: We performed a retrospective analysis of ECGs from 42,799 patients from March 10, 2020 to March 10, 2021 with a verified diagnosis of COVID-19 was performed. The study included patients admitted to Moscow clinical hospitals connected to the ECG IT Center. A standard 12-lead ECG was obtained and transmitted via an Internet connection to the server of the ECG IT Center, where the ECG interpretation was performed.

RESULTS: ECG changes were detected in 54% of patients. The most common cardiac arrhythmias were supraventricular extrasystole (12.6%) and atrial fibrillation (12.0%) reported in patients. Signs of the overloaded right heart were detected in 12.5% of cases, of which the ECG pattern of pulmonary embolism was confirmed in 485 patients (1.13%). Infarction ECG pattern was observed in 4.5% of patients, among which 3 cases of Brugada ECG pattern were reported. The incidence of ST-T changes was 2.2% of all study patients. Prolonged QT and QTc intervals were recorded in 540 patients (1.26%). In addition, individual cases of ventricular fibrillation, Frederick syndrome, and atrioventricular block of various degrees were reported.

CONCLUSION: The distribution of incidence of ECG changes in COVID-19 was shown based on the data obtained. The high incidence of atrial fibrillation, which is a risk factor for thromboembolic complications, was confirmed. Moreover, a significant prevalence of ECG patterns of overloaded right heart was shown, some are associated with pulmonary embolism. Other reported ECG changes were characterized by a significantly lower prevalence, which does not reduce their clinical significance. The data obtained may be used to improve COVID-19 patient management strategy in the future.

Keywords: electrocardiography, COVID-19; cardiovascular diseases; arrhythmias; myocarditis; pulmonary embolism; tele-ECG.

To cite this article

Taskina VY, Demkina AE, Gazashvili TM, Shkoda AS, Vladzimirsky AV, Morozov SP. Electrocardiographic findings in COVID-19: analysis of tele-ECGs in Moscow ECG IT Center. *Digital Diagnostics*. 2021;2(3):235–248. DOI: <https://doi.org/10.17816/DD71885>

Received: 21.06.2021

Accepted: 21.09.2021

Published: 27.09.2021

DOI: <https://doi.org/10.17816/DD71885>

Covid-19的心电图现象：莫斯科IT中心电视心电图研究的分析

Varvara Y. Taskina¹, Alexandra E. Demkina¹, Tamara M. Gazashvili², Andrey S. Shkoda², Anton V. Vladzimirsky^{1,3}, Sergey P. Morozov¹

¹ Moscow Center for Diagnostics and Telemedicine, Moscow, Russian Federation, Moscow, Russian Federation

² L.A. Vorokhobov Municipal Clinical Hospital No 67 of the Moscow Health Department, Moscow, Russian Federation

³ The First Sechenov Moscow State Medical University (Sechenov University), Moscow, Russian Federation

简评

论证通过新的冠状病毒感染 (Covid-19)，随着病理过程中呼吸器官的主要损伤，涉及一种心血管系统。然而，在可用文献中，心电图 (ECG) 现象的分析估计是基于对小样本的研究结果和单一临床病例的描述，这决定了开展更多大规模研究以澄清性质和患病率的相关性 ECG改变冠状病毒感染的人。

目标是构建Covid-19患者ECG的变化，代表莫斯科居民的非选择性人口。

材料与方心电图研究的回顾性分析，42,799名患者在10.03.2020至10.03.2021期间验证了Covid-19验证诊断。所有包括在研究人员中的所有人都在莫斯科的临床医院通过住院治疗，连接到ECG IT中心。12根标准导联上进行ECG登记，然后，通过互联网连接，将信息传输到ECG IT中心服务器，以形成相关结论。

结果。54%的患者中检测到ECG变化。最常见的心律失常是心室外收缩和心房颤动，分别占12.6%和12.0%。12.5%的患者表现出右心室过载的迹象，其中1.13%的患者表现出肺动脉血栓栓塞的心电图模式。心电图梗死样改变发生在4.5%的受试者中，包括3例Brugada型。ST-T发生变化的发生频率为所有研究的数量的2.2%。带有细长QT和QTC间隔的ECG在540 (1.26%)患者中注册。报告了不同程度的心室颤动，弗雷德里克综合征和AB阻滞的单位病例。

结论。基于分析，获得了Covid-19患者心电图现象的发生频率的思路。确认心房颤动的高发病率 - 血栓栓塞并发症的危险因素。与此同时，建立了右侧心脏部门过载的ECG模式的显著普遍性，其中一些与光动脉的血栓栓塞相关。其他观察到的ECG变化的特征在于显著较差的患病率，然而，这不会降低其临床意义。未来的收集材料可以是冠状病毒感染的患者管理策略的优化。

关键词：心电图；新冠肺炎；心血管疾病；心律失常；心肌炎；肺栓塞；tel；远程心电图。

引用本文

Taskina VY, Demkina AE, Gazashvili TM, Shkoda AS, Vladzimirsky AV, Morozov SP. Covid-19的心电图现象：莫斯科IT中心电视心电图研究的分析. *Digital Diagnostics*. 2021;2(3):235-248. DOI: <https://doi.org/10.17816/DD71885>

收到: 21.06.2021

接受: 21.09.2021

发布日期: 27.09.2021

ОБОСНОВАНИЕ

Первый случай заражения новой коронавирусной инфекцией, вызванной вирусом SARS-CoV-2, был зарегистрирован в декабре 2019 года в г. Ухане китайской провинции Хубэй. Заболевание получило название COVID-19. Дальнейшее распространение вируса стало молниеносным, и уже в марте 2020 года Всемирная организация здравоохранения объявила о начале пандемии COVID-19.

По сообщению Z. Wu и J.M. McGoogan [1], общий коэффициент летальности от подтвержденного COVID-19 составляет 2,3%, однако он значительно (на 5,6–10,5%) увеличивается среди лиц с сопутствующими заболеваниями и достигает 49% у пациентов, находящихся в критическом состоянии. Клинические проявления заболевания разнообразны и варьируют от бессимптомной формы инфекции до полиорганной недостаточности, приводящей к смерти. Большинство сообщений сконцентрировано на поражении респираторного тракта, поскольку именно верхние дыхательные пути являются входными воротами инфекции, а вовлечение в патологический процесс лёгких является доминирующим клиническим проявлением COVID-19, включая острый респираторный дистресс-синдром. Однако у пациентов с новой коронавирусной инфекцией отмечается и развитие сердечно-сосудистых осложнений [2, 3], в генезе которых можно выделить три причинных фактора:

- наличие сердечно-сосудистых заболеваний в анамнезе;
- повреждение миокарда инфекционным агентом;
- кардиотоксический эффект назначаемых для лечения COVID-19 лекарственных препаратов, которые могут оказывать сопутствующее влияние на проводящую систему сердца.

Сердечно-сосудистые осложнения при электрокардиографическом исследовании (ЭКГ) проявляются признаками ишемии, миокардита, возникновением паттерна Бругада, различными видами аритмий (в том числе фатальными), тромбоэмболическими осложнениями, а также удлинением интервала QT и QTc и его проаритмогенным значением [3–5]. Такое поражение миокарда чревато негативными исходами заболевания, пролонгированием периода реконвалесценции и отягощением прогноза [2, 6–9], поэтому крайне важно, чтобы клинический специалист обращал внимание и распознавал ЭКГ-изменения, свойственные COVID-19.

В мировой и отечественной литературе благодаря опубликованным результатам клинических исследований в небольших выборках и анализам единичных клинических случаев уже накоплены данные о различных видах ЭКГ-феноменов при коронавирусной инфекции [2, 4, 7, 8], однако пока не представлено систематизации изменений ЭКГ по частоте встречаемости на основе

более масштабных наблюдений, что является актуальным для определения тактики ведения пациентов и определения прогноза.

Цель исследования — структуризация изменений ЭКГ у пациентов с COVID-19, представляющих неселективную популяцию жителей г. Москвы.

МЕТОДЫ

Дизайн исследования

В обсервационное ретроспективное исследование включили 42 799 пациентов, проходивших стационарное лечение по поводу новой коронавирусной инфекции в медицинских организациях г. Москвы в период с 10 марта 2020 года по 10 марта 2021 года. Используются заключения ЭКГ-исследований, полученные из телемедицинской системы регистрации и дистанционного анализа ЭКГ (теле-ЭКГ система) компании «АТЕС МЕДИКА» (Россия). Заключения ЭКГ из теле-ЭКГ системы также поступали в Единую медицинскую информационно-аналитическую систему (ЕМИАС) г. Москвы.

Критерии соответствия

Критерии включения: лица в возрасте старше 18 лет с клинически и лабораторно верифицированным диагнозом новой коронавирусной инфекции, установленным в соответствии с Временными методическими рекомендациями по профилактике, диагностике и лечению новой коронавирусной инфекции (COVID-19) Министерства здравоохранения Российской Федерации (на основании положительного результата ПЦР-диагностики и/или наличия критериев вирусной пневмонии по данным компьютерной томографии).

Критерии исключения: возраст пациентов младше 18 лет; отсутствие данных заключения ЭКГ в теле-ЭКГ системе и/или электронной истории болезни.

Условия проведения

Пациенты находились на стационарном лечении в ГБУЗ «Городская клиническая больница № 40 Департамента здравоохранения города Москвы», клинических отделениях, пульмонологическом центре и резервном госпитале ГБУЗ «Городская клиническая больница № 67 имени Л.А. Ворохобова Департамента здравоохранения города Москвы».

На базе ГБУЗ «Городская клиническая больница № 67 имени Л.А. Ворохобова Департамента здравоохранения города Москвы» был создан дистанционный центр электрокардиографии (IT-центр ЭКГ). В соответствии с методическими рекомендациями по централизации описаний электрокардиографических исследований в теле-ЭКГ системе IT-центра ЭКГ происходило аккумулирование всех электрокардиограмм, записанных в указанных выше лечебных учреждениях, с целью

дальнейшего их описания и передачи заключения в электронную историю болезни [10]. По данным С.П. Морозова и соавт. [11], такой подход к централизации аналитической обработки регистрируемых ЭКГ является адекватным и позволяет оптимизировать материальные и временные затраты, что приобретает особую актуальность в условиях повышенной нагрузки на систему здравоохранения в период пандемии COVID-19.

Продолжительность исследования

Настоящее ретроспективное исследование проведено в период с апреля по июнь 2021 года на основании данных ЭКГ-заключений больных коронавирусной инфекцией, проходивших стационарный этап лечения в течение года (с 10 марта 2020 года по 10 марта 2021 года).

Описание медицинского вмешательства

Регистрация ЭКГ производилась всем пациентам при поступлении в стационар, затем в зависимости от клинической ситуации, а также при наличии исходных изменений на ЭКГ каждые 3 дня.

Основной исход исследования

Основным исходом в данном исследовании являлось заключение электрокардиограммы, зарегистрированной у пациентов с верифицированным диагнозом COVID-19, проходивших стационарное лечение в клинических отделениях и структурных подразделениях медицинских организаций, сотрудничающих с IT-центром ЭКГ. Оценивали следующие параметры ЭКГ.

- *Нарушения ритма и проводимости.* Градацию наджелудочковых и желудочковых нарушений ритма проводили по общепринятым критериям. Длительность интервала QT рассчитывали автоматически в программе «АТЕС МЕДИКА» (Россия) с учётом дисперсии в 12 отведениях. При расчёте данных интервалов усреднённый комплекс QRST каждого отведения накладывали на каждое последующее. Интервал QT определяли между самой ранней точкой деполяризации желудочков и последней точкой окончания зубца Т. Проводили также коррекцию данных по частоте сердечных сокращений для получения значения интервала QTc по формуле Базетта. Пороговые значения скорректированного интервала QT (QTc) составляли 450 мс для мужчин и 460 мс для женщин.
- *Морфологические аномалии (изменения ST-T).* Сегмент ST измеряли от точки J через 60–80 мс. К критериям патологии ST-T были отнесены косонисходящая и/или горизонтальная депрессия сегмента ST $\geq 0,05$ мВ, а также элевация сегмента ST $\geq 0,10$ мВ в отведениях от конечностей и V_{5-6} и/или $>0,25$ мВ в V_{1-3} с максимумом в V_2 . К аномалиям зубца Т были отнесены изменения его формы и полярности

согласно общепринятым критериям. Вторичные изменения ST-T, вызванные преждевременным возбуждением желудочков, блокадой внутрижелудочковой проводимости и ритмом стимуляции желудочков, не учитывали.

- *Перегрузка и увеличение правых отделов сердца.* При оценке данных параметров опирались на стандартные критерии увеличения правого предсердия и правого желудочка, а также наличие маркера острого лёгочного сердца и тромбоза лёгочной артерии, отражающихся на ЭКГ появлением паттерна $S_1Q_3T_3$, а также его сочетания с инверсией волны Т в правых грудных отведениях, переходящей блокадой правой ножки пучка Гиса, P-pulmonale, депрессией сегмента ST в левых грудных отведениях.

Анализ в подгруппах

Выборкой для данного исследования служила не-селективная популяция жителей г. Москвы, проходивших госпитальный этап лечения новой коронавирусной инфекции. Формирование выборки было произведено без учёта возрастных градаций, сопутствующей патологии, тяжести клинического состояния, данных лабораторных методов обследования и длительности пребывания в условиях стационара. Ретроспективно пациенты были разделены на 2 подгруппы в зависимости от наличия или отсутствия ЭКГ-синдромов.

Выделение дополнительных подгрупп не предусмотрено целью и задачами исследования.

Методы регистрации исходов

ЭКГ регистрировалась в 12 стандартных отведениях цифровыми электрокардиографами EASY ECG компании «АТЕС МЕДИКА» (Россия), оснащёнными модулями для дистанционной передачи данных, а также функцией автоматической расшифровки ЭКГ с измерениями основных параметров ЭКГ, таких как длительность зубцов и интервалов, вольтажных характеристик, и последующим формированием предварительного заключения. При подключении электрокардиографа к ноутбуку или планшету происходила визуализация зарегистрированных записей ЭКГ с показом автоматического анализа. Далее с использованием интернет-соединения зарегистрированная ЭКГ передавалась на сервер IT-центра ЭКГ, где уже врачи функциональной диагностики проводили проверку автоматического анализа ЭКГ, формулировали окончательное заключение. После этого заключение ЭКГ передавалось в электронную историю болезни пациента.

Этическая экспертиза

Проведение исследования одобрено независимым этическим комитетом Московского регионального отделения Российского общества радиологов и рентгенологов, протокол № 5/2021 от 20.05.2021.

Статистический анализ

В статистический анализ были включены данные всех субъектов исследования, разделённых на 2 подгруппы по признаку или отсутствию признака патологического феномена ЭКГ. Для каждой подгруппы приведена описательная статистика базовых характеристик с указанием следующих параметров: число непропущенных значений (N); минимальное значение (Min); максимальное значение (Max); арифметическое среднее (M); стандартное отклонение (SD); 95% доверительный интервал (ДИ) для среднего; медиана (Me).

Сравнение данных между подгруппами проведено с помощью t-теста. Для межгруппового сравнения категориальных базовых характеристик применяли критерий хи-квадрат либо точный тест Фишера (если ожидаемая частота в какой-либо из ячеек была менее 5). Уровнем статистической значимости (p) было принято значение 0,05 (двустороннее). Все статистические параметры были рассчитаны с помощью программного обеспечения Stata 14.

РЕЗУЛЬТАТЫ

Объекты (участники) исследования

В настоящее исследование включено 42 799 пациентов с клинически и лабораторно верифицированной новой коронавирусной инфекцией.

При первичном анализе заключений ЭКГ, зарегистрированных у данных субъектов, было отобрано 47 292 записи с диагностированным ЭКГ-феноменом либо с отсутствием такового. При последующей оценке из анализа данных были исключены снятые в динамике ЭКГ, по заключениям которых не было изменения предшествующего электрокардиографического диагноза

($n=3927$), также были исключены дублицированные записи пациентов ($n=563$) и заключения с неполными данными ($n=3$). Таким образом, исключение 4493 записей ЭКГ в результате анализа исходного материала позволило достичь количественного соответствия заключений ЭКГ пациентам, т.е. для каждого субъекта исследования было учтено одно из заключений с ведущим электрокардиографическим диагнозом. Количество зарегистрированных первичных ЭКГ-заключений составило 34 510, повторных — 8289.

В исследование были включены лица в возрасте от 23 до 98 лет. Средний возраст пациентов с отсутствием патологических изменений на ЭКГ составил $52,0 \pm 14,5$ года, а пациентов с наличием разного рода патологических ЭКГ-синдромов — $69,6 \pm 15,7$ года ($p < 0,0001$); табл. 1.

В исследовании преобладали пациенты женского пола (52%), статистически значимых различий между подгруппами по этому показателю не выявлено (табл. 2).

Основные результаты исследования

Патологические феномены ЭКГ были зарегистрированы у 54% ($n=23 113$) субъектов исследования. Процентное соотношение ЭКГ-феноменов было рассчитано по общему количеству пациентов.

Наиболее частыми нарушениями ритма сердца и проводимости явились наджелудочковая экстрасистолия и фибрилляция предсердий, выявленные соответственно у 12,6 и 12,0% обследованных больных. Распространённость синусовой тахикардии составила 7,13%.

Признаки перегрузки правых отделов сердца зарегистрированы у 12,5% пациентов. На перегрузку правых отделов сердца указывали ЭКГ-признаки увеличения правого предсердия и желудочка, диастолического и систолического напряжения миокарда

Таблица 1. Описательная статистика возрастной структуры выборки

Параметр	Нормальная ЭКГ	Патологическая ЭКГ	Суммарно
N	19 686	23 113	42 799
Mean	52,0	69,6	61,7
SD	14,5	15,7	17,5
95% ДИ	(47,7; 56,4)	(65,4; 73,9)	(58,2; 65,2)
Min	23	30	23
Max	77	98	98
Med	55	71	62
P (t-test)	<0,0001		-

Таблица 2. Распределение обследованных субъектов по половому признаку

Пол	Нормальная ЭКГ	Патологическая ЭКГ	Суммарно	p-value
Женский	9626 (48,9%)	12 629 (54,6%)	22 255 (52,0%)	0,299
Мужской	10 060 (51,1%)	10 484 (45,4%)	20 544 (48,0%)	

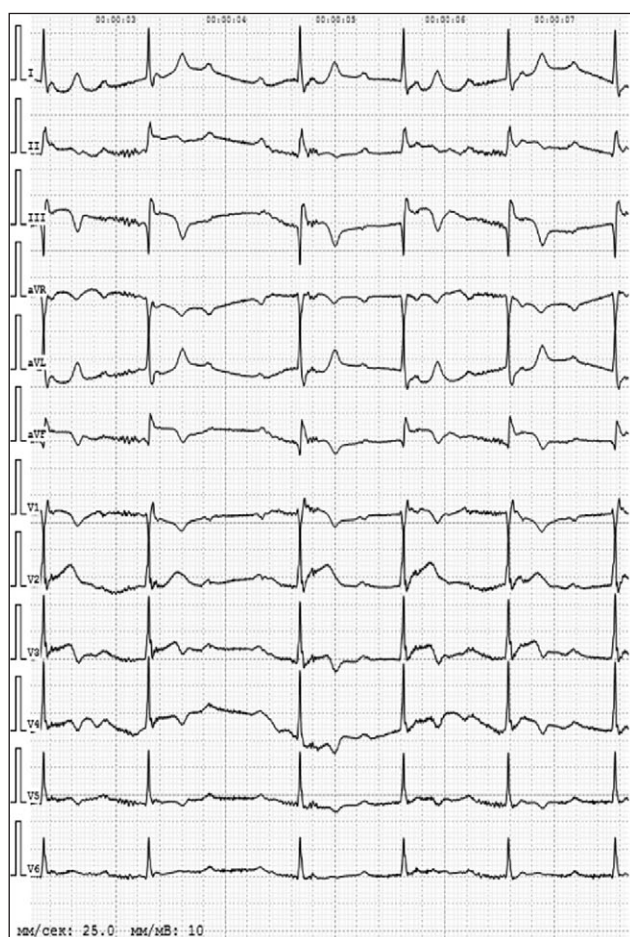


Рис. 1. ЭКГ-паттерн $S_1Q_{III}T_{III}$. Пациент, мужчина, 81 год. Диагноз: Коронавирусная инфекция COVID-19, отрицательная реакция теста полимеразной цепной реакции. Внебольничная двусторонняя полисегментарная пневмония. По данным компьютерной томографии: поражение лёгочной ткани около 80%. По данным ЭКГ от 02.02.2021: АВ-блокада I степени, АВ-блокада II степени 2-го типа (2:1; 3:1), 61 уд./мин. Отклонение электрической оси сердца влево. Тип $S_1Q_{III}T_{III}$, элевация ST, отрицательный T в II, III, AVF, V_1 – V_5 .

правого желудочка, лёгочной гипертензии, а также паттерны $S_1Q_{III}T_{III}$, свидетельствующие о развитии тромбоэмболии лёгочной артерии. В настоящем исследовании ЭКГ-паттерн тромбоэмболии лёгочной артерии был выявлен у 485 пациентов. Один из примеров ЭКГ-паттерна $S_1Q_{III}T_{III}$ представлен на рис. 1.

Инфарктоподобные изменения обнаружены у 4,5% больных, из них 3 случая паттерна Бругада (рис. 2).

В 0,5% случаев выявлены признаки острой ишемии миокарда. Частота встречаемости острых тканевых нарушений, проявляемых на ЭКГ изменениями ST-T, составила 2,2%. На рис. 3 представлен случай возникновения изменений сегмента ST и зубца T.

ЭКГ с удлинённым интервалом QT и QTc встретилась у 540 пациентов, что составило 1,26% от числа всех обследованных субъектов. Все эти лица получали терапию азитромицином и гидроксихлорохином.

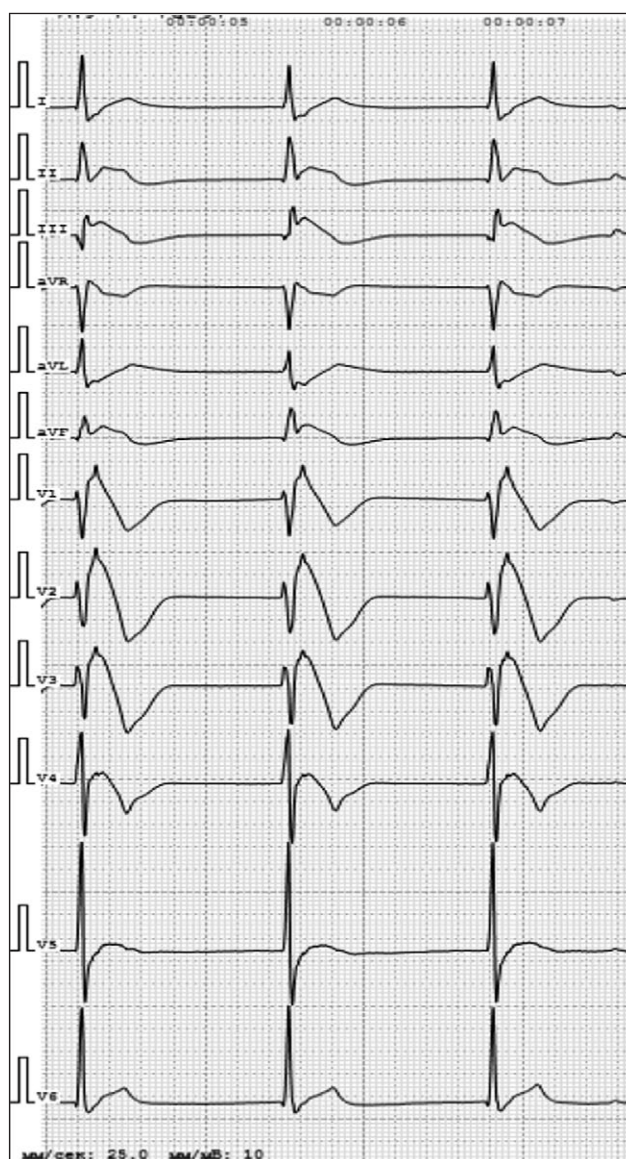


Рис. 2. ЭКГ-паттерн синдрома Бругада. Пациент, мужчина, 67 лет. Диагноз: Коронавирусная инфекция COVID-19, положительная реакция теста полимеразной цепной реакции. Внебольничная двусторонняя полисегментарная пневмония. По данным компьютерной томографии: поражение лёгочной ткани около 75%. По данным ЭКГ от 22.05.2020: Миграция водителя ритма по предсердиям. Одиночная наджелудочковая экстрасистолия. 51 уд./мин. Нормальное положение электрической оси сердца. Блокада правой ножки пучка Гиса. Гипертрофия левого желудочка. Элевация ST II, III, AVF, V_1 – V_5 .

За указанный период исследования были зафиксированы единичные случаи фибрилляции желудочков, синдрома Фредерика и АВ-блокады различной степени (табл. 3).

ОБСУЖДЕНИЕ

Резюме основного результата исследования

Сердечно-сосудистые осложнения свойственны пациентам с верифицированной новой коронавирусной

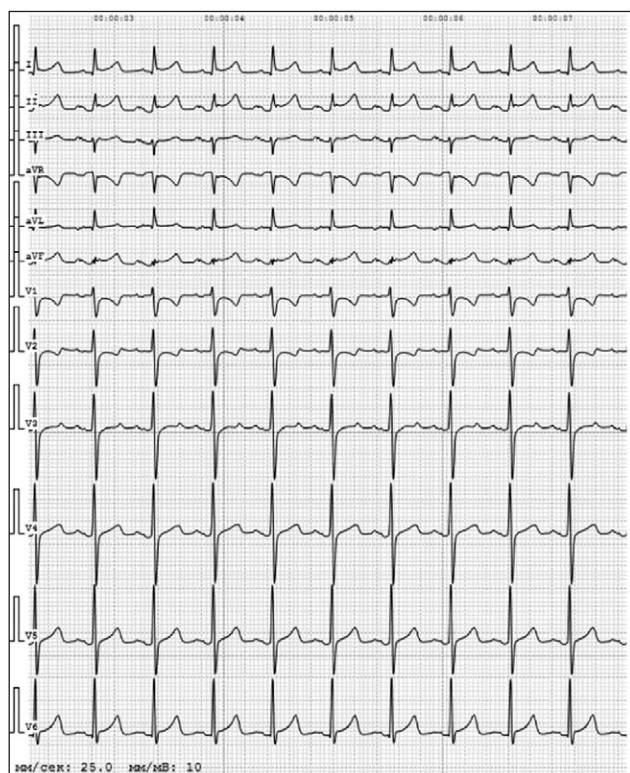


Рис. 3. Изменения сегмента ST и зубца T. Пациент, женщина, 74 года. Диагноз: Коронавирусная инфекция COVID-19, положительная реакция теста полимеразной цепной реакции. Внебольничная двусторонняя полисегментарная пневмония. По данным компьютерной томографии: поражение лёгочной ткани около 25% слева, 50% справа. По данным ЭКГ от 25.02.2021: Синусовая тахикардия, 111 уд./мин. Отклонение электрической оси сердца влево. Элевация ST I, II, AVL, AVF, депрессия ST в AVR, V₁.

инфекцией COVID-19 и находят отражения на изменённых электрокардиограммах. ЭКГ-феномены обнаружены у 54% пациентов. Наиболее частыми аритмиями явились наджелудочковая экстрасистолия и фибрилляция предсердий, выявленные у 12,6 и 12,0% пациентов соответственно. Признаки перегрузки правых отделов сердца проявлялись у 12,5% больных, из них у 1,13% (485 пациентов) — ЭКГ-паттерн тромбоэмболии лёгочной артерии. Инфарктоподобные изменения на ЭКГ имели место в 4,5% случаев, в 3 из них — паттерн Бругада. Частота встречаемости изменений ST-T составила 2,2% от числа всех наблюдавшихся больных. ЭКГ с удлинённым интервалом QT и QTc зарегистрирована у 540 пациентов (1,26%).

Наблюдались единичные случаи фибрилляции желудочков, синдрома Фредерика и АВ-блокады различной степени.

Обсуждение основного результата исследования

Проведённый анализ ЭКГ-исследований показал, что изменения ЭКГ при коронавирусной инфекции являются частыми и встречаются более чем у половины (54%) госпитализированных пациентов с подтверждённым COVID-19. Полученные данные коррелируют с общемировой статистикой распространённости сердечно-сосудистых осложнений при коронавирусной инфекции и находят подтверждение в работах многих авторов [9, 12–14]. Одной из причин распространённости сердечно-сосудистых осложнений при COVID-19 является непосредственно патогенез заболевания. Для развития

Таблица 3. Структура ЭКГ-феноменов при COVID-19

ЭКГ-феномен	Пациенты (n=42 799)	
	Абс.	%
Наджелудочковая экстрасистолия	5401	12,6
Тахиаритмии:		
• фибрилляция предсердий	5142	12,0
• синусовая тахикардия	3050	7,13
• желудочковая тахикардия	3	0,007
Брадиаритмии:		
• атриовентрикулярная блокада (различной степени)	19	0,04
• синусовая брадикардия	7	0,016
Изменения ST-T	924	2,2
Бругадоподобные изменения	3	0,007
Паттерн S ₁ Q _{III} T _{III}	485	1,13
Инфарктоподобные изменения	1941	4,5
Острая ишемия миокарда	214	0,5
Перегрузка правых отделов	5338	12,5
QT-QTc удлинением	540	1,26
Другие изменения ЭКГ (фибрилляция желудочков, синдром Фредерика и др.)	46	0,11

инфекционного процесса необходимо связывание вирусного поверхностного белка с рецептором ангиотензин-превращающего фермента 2 (АПФ2). Рецепторы АПФ2, расположенные на мембранах пневмоцитов II типа, также широко экспрессируются в сердце и эндотелии сосудов, в том числе коронарном русле. Таким образом, происходит непосредственное повреждение миокарда вирусом. Развитие сердечно-сосудистых осложнений может быть вторичным по отношению к молекулярной мимикрии и развивается при активации иммунных реакций по типу «цитокинового шторма», усугубляясь гипоксией на фоне дыхательной недостаточности [6]. У пациентов с ранее существовавшими заболеваниями сердечно-сосудистой системы при инфицировании SARS-CoV-2 происходит усугубление основного заболевания, даже ранее хорошо контролируемого лекарственной терапией, за счёт развития лёгочной гипертензии, нарушения иммунной регуляции и непосредственного влияния вирусного агента, что в конечном итоге приводит к более тяжёлому течению COVID-19, в том числе пролонгированию госпитального этапа терапии, увеличению риска смерти и перевода в отделение интенсивной терапии [2, 6, 12, 15]. Становится очевидной связь между COVID-19 и сердечно-сосудистыми заболеваниями, при этом уже существующие патологии усугубляют течение инфекционного заболевания, а SARS-CoV-2 способствует или вызывает острые сердечно-сосудистые события [6].

Систематизация ЭКГ-феноменов у пациентов с новой коронавирусной инфекцией на основе большого массива данных позволила выявить и структурировать по частоте встречаемости различные электрокардиографические изменения, свойственные нарушениям ритма и проводимости, миокардиту, ишемии, перегрузке правых отделов сердца, в том числе тромбоэмболии лёгочной артерии, а также кардиотоксическому влиянию лекарственных препаратов группы производных 4-аминоинолина.

Наиболее распространённым ЭКГ-феноменом у пациентов с COVID-19 являлась наджелудочковая экстрасистолия (НЖЭ). В общей клинической практике НЖЭ является одной из самых встречаемых аритмий вне зависимости от гендерных и возрастных признаков. Развитию НЖЭ способствует наличие сердечно-сосудистых, эндокринных, бронхолёгочных заболеваний и других расстройств, приводящих к вовлечению в патологический процесс сердечно-сосудистой системы. Стоит также отметить, что и на фоне относительного здоровья пациента НЖЭ может возникнуть при воздействии стрессового фактора или при физической нагрузке, из-за применения медикаментозной терапии, курения и употребления кофеина. Прямое или опосредованное воздействие вирусного агента SARS-CoV-2 на миокард, метаболические нарушения, вызванные коронавирусной инфекцией, способствуют

возникновению НЖЭ. Другие авторы также указывают на то, что НЖЭ является наиболее распространённой аритмией у пациентов с COVID-19 [2, 6, 9, 12].

Фибрилляция предсердий среди тахикардий в структуре ЭКГ-феноменов заняла лидирующую позицию и была зафиксирована у 12% пациентов с подтверждённой коронавирусной инфекцией. Следует сказать, что в общей популяции частота возникновения фибрилляции предсердий варьирует в пределах 1–2% [16]. Возникновение фибрилляции предсердий при вирусном процессе тесно связано с патофизиологическими механизмами аритмии, для запуска которой необходимы триггер и субстрат для её поддержания [16]. В контексте коронавирусной инфекции триггером для запуска аритмии могут стать системная воспалительная реакция, лихорадка, ковидиндуцированная гипоксемия [12, 14, 17]. Как показали результаты нашего исследования, средний возраст пациентов с патологическими изменениями ЭКГ составлял $69,6 \pm 15,7$ года, что для возникновения фибрилляции предсердий является фактором риска, поскольку, согласно многочисленным клиническим исследованиям, вероятность развития фибрилляции предсердий повышается у лиц старше 40 лет. Возраст также является одним из 15 ключевых факторов при стратификации риска развития тромбоэмболических осложнений [16]. Стоит отметить, что при увеличении возраста повышается частота сопутствующей сердечно-сосудистой и эндокринной патологии, которая также вносит вклад в развитие фибрилляции предсердий. В ряде исследований авторы пришли к выводу, что наличие фибрилляции предсердий у пациентов с коронавирусной пневмонией значительно ухудшает прогноз заболевания [9, 13, 17, 18]. Так, Y. Wang и соавт. [18] проанализировали клинические особенности у 319 пациентов с тяжёлым и крайне тяжёлым течением COVID-19. Среди крайне тяжёлых пациентов преобладали лица мужского пола, тогда как среди субъектов с тяжёлым течением болезни преобладали женщины ($p < 0,05$). Доля лиц с инсультом в группе больных в критическом состоянии была значительно выше, чем в группе с тяжёлым течением заболевания ($p < 0,05$). Частота повышенных уровней кардиоспецифичного тропонина I (сTnI), натрийуретического пептида (NT-proBNP), D-димера, С-реактивного белка и гипокальциемии была выше у пациентов в критическом состоянии, чем у лиц с тяжёлым течением заболевания ($p < 0,001$). Анализ с помощью многофакторной модели логистической регрессии показал, что повышенный уровень NT-proBNP и возраст были независимыми предикторами развития фибрилляции предсердий, которая в свою очередь являлась независимым фактором риска госпитальной смерти (OR=3,857; 95% ДИ 1,506–9,879) и применения искусственной вентиляции лёгких (OR=4,701; 95% ДИ 1,864–11,856) [18]. Опираясь на результаты исследований, указывающих

на увеличение риска тромбоэмболических осложнений и смерти при тяжёлом течении коронавирусной инфекции, можно сделать вывод о необходимости тщательного подбора антикоагулянтной терапии пациентам с COVID-19 и сопутствующей фибрилляцией предсердий для уравнивания риска тромбоэмболии и возможных кровотечений.

Синусовая тахикардия также является достаточно распространённым ЭКГ-синдромом при коронавирусной инфекции. По нашим наблюдениям, в общем контингенте больных с коронавирусной инфекцией частота синусовой тахикардии составила 7,13%. В исследовании D. Wang и соавт. [19], включавшем 138 пациентов, проходивших стационарное лечение по поводу COVID-19, тахикардия была выявлена в 17% случаев, при этом у лиц с тяжёлым течением заболевания и у находившихся в отделении интенсивной терапии частота аритмии достигала 44,4%, тогда как у других госпитализированных не превышала 6,9%. Развитие синусовой тахикардии негативно влияет на клиническое течение и прогноз заболевания. По сообщению Y. Wang и соавт. [18], синусовая тахикардия явилась независимым фактором риска госпитальной летальности (OR=6,545; 95% ДИ 3,166–13,531; $p < 0,001$) и перевода пациентов на искусственную вентиляцию лёгких (OR = 4,804; 95% ДИ 2,322–9,941; $p < 0,001$). Следует также помнить, что при длительно существующей тахикардии возможно снижение функционального резерва левого желудочка сердца в виде ослабления его насосной функции, вследствие чего возрастает риск развития тахииндуцированной кардиомиопатии.

Брадиаритмии были распространены в значительно меньшей степени. Так, из 23 113 субъектов с коронавирусной инфекцией и зарегистрированными нарушениями ЭКГ синусовая брадикардия была обнаружена лишь в 7 случаях, а атриовентрикулярные блокады различной степени — в 19.

В проведённом исследовании перегрузка правых отделов сердца подтверждалась наличием признаков гипертрофии правого предсердия и желудочка, диастолического и систолического напряжения миокарда правого желудочка, лёгочной гипертензии, а также паттернов тромбоэмболии лёгочной артерии. Признаки перегрузки правых отделов были зафиксированы у 12,5% наблюдавшихся пациентов с COVID-19. Самым распространённым отображением избыточной нагрузки правых отделов сердца явилась их диастолическая перегрузка в виде блокады правой ножки пучка Гиса, преимущественно неполной формы. В исследовании Г.В. Рябыкиной [7], посвящённом изучению признаков электрокардиографического правожелудочкового стресса у больных COVID-19, при анализе 150 ЭКГ также было обнаружено, что к наиболее частым признакам нарушения функционирования правых отделов сердца относятся неполная блокада правой ножки пучка Гиса

(42,6%), правопредсердная фаза зубца Р (41,3%), ЭКГ типа $S_1Q_{III}T_{III}$ (33,3%) и признаки гипертрофии правого желудочка, в основном в виде увеличения зубца S_{V5-6} (14,7%). Особого внимания на фоне изменений правых отделов сердца заслуживала регистрация паттерна $S_1Q_{III}T_{III}$ как маркера острого лёгочного сердца и развития тромбоэмболии лёгочной артерии. По данным литературы, регистрация $S_1Q_{III}T_{III}$, полной блокады правой ножки пучка Гиса, элевации ST в грудных отведениях V_{1-4} связана с высоким риском смерти [20]. Данный ЭКГ-паттерн был зарегистрирован у 485 пациентов, у которых впоследствии была подтверждена тромбоэмболия лёгочной артерии. Таким образом, учитывая острое поражение лёгочной ткани и существующий гиперкоагуляционный синдром, свойственный COVID-19, при регистрации ЭКГ-паттернов вовлечения в патологический процесс правых отделов сердца должна быть в первую очередь исключена острая тромбоэмболия лёгочной артерии.

Заслуживают внимания выявленные на ЭКГ маркеры острого повреждения миокарда и инфарктоподобные изменения. Развитие миокардита на фоне коронавирусной инфекции — явление, по данным литературы, распространённое, патогенез которого связан с активным иммунным ответом на поражённый вирусом миокард [2, 3, 6, 8, 19, 20]. Острое повреждение миокарда коррелирует с высоким риском госпитальной летальности. Так, S. Shi и соавт. [2] в результате анализа клинических, лабораторных и инструментальных данных 416 госпитализированных пациентов с подтверждённой коронавирусной инфекцией выявили, что у лиц с признаками повреждения миокарда внутрибольничная летальность выше, чем у больных без данных признаков — 51,2 против 4,5% ($p < 0,001$). Пациенты с повреждением миокарда в сравнении с больными без такого осложнения имели более высокий риск смерти как в течение времени от начала симптомов (OR=4,26; 95% ДИ 1,92–9,49), так и от момента поступления до конечной точки (OR=3,41; 95% ДИ 1,62–7,16) [2].

К ЭКГ-признакам развившегося миокардита относят снижение амплитуды зубцов в отведениях от конечностей, элевацию сегмента ST, преобладающую в нижних и боковых отведениях, депрессию сегмента ST с инверсией зубца Т в отведениях V_1 и aVR [20]. В проведённом нами исследовании подобные паттерны ST-T были зарегистрированы у 2,2% пациентов. Стоит также отметить, что на фоне миокардита могут развиваться жизнеугрожающие аритмии, блокады ножек пучка Гиса, удлинение интервала QT и инфарктоподобные изменения [3, 6, 20].

Отдельно следует остановиться на бругадоподобных изменениях ЭКГ, к которым относятся псевдоблокада правой ножки пучка Гиса и персистирующий подъём сегмента ST в отведениях V_{1-2} [7]. В анализируемом материале выявлено 3 подобных случая. Истинный

синдром Бругада является генетическим заболеванием, при котором повышен риск развития фатальных аритмий и внезапной смерти. У пациентов с COVID-19 существующие длительная лихорадка, нарушение обмена веществ, вирусное поражение миокарда могут приводить к появлению на ЭКГ паттернов, схожих с картиной синдрома Бругада, однако в отличие от истинного синдрома Бругада данные нарушения являются переходными и исчезают при улучшении общей картины заболевания. Тем не менее бругадоподобные изменения ЭКГ значительно затрудняют диагностическую и клиническую тактику, поскольку часто сочетаются с болями в грудной клетке, имитируя острый инфаркт миокарда [4, 20]. В генезе острой ишемии миокарда при коронавирусной инфекции основная роль отводится тромбозу коронарных артерий на фоне гиперактивации каскада коагуляции [6, 7], поэтому для дифференциальной диагностики важен анамнез пациента, а также данные коронароангиографии и исследования лабораторных маркеров повреждения миокарда. В проведённом исследовании ЭКГ-паттерны острой ишемии были выявлены у 0,5% пациентов.

Удлинение интервала QT и QTc среди возможных причин развития жизнеугрожающих аритмий было зарегистрировано у 1,26% больных, госпитализированных по поводу COVID-19. Следует отметить, что пациенты off label получали противомаларийные препараты, такие как хлорохин и гидроксихлорохин, а также антибиотик группы макролидов азитромицин. Известно, что указанные противомаларийные препараты обладают проаритмогенным эффектом за счёт прямого воздействия на клеточный трансмембранный потенциал, что на ЭКГ выражается удлинением интервала QT и QTc, вследствие чего возможно развитие пируэтной желудочковой тахикардии [5, 7, 20]. Применение макролидов также связано с удлинением интервала QT и несёт риск развития пируэтной желудочковой тахикардии, особенно в сочетании с сопутствующими брадикардией, гипокалиемией, гипомагниемией [20]. Учитывая данные особенности фармакологических эффектов при применении вышеперечисленных препаратов, всем получающим их пациентам может быть рекомендован постоянный мониторинг интервала QT для своевременной коррекции медикаментозной терапии и предотвращения развития жизнеугрожающих аритмий.

Ограничения исследования

Исследование имело определённые ограничения.

Материалом настоящего исследования служила неселективная выборка пациентов с подтверждённой коронавирусной инфекцией COVID-19 без учёта сопутствующей патологии, тяжести клинического состояния, данных лабораторных и других инструментальных методов обследования, длительности пребывания

в условиях стационара. Такой подход к определению выборки является релевантным в контексте цели настоящего исследования и позволяет провести первичную структуризацию изменений ЭКГ на популяции жителей г. Москвы. Однако вопрос стратификации риска смерти, времени до полного восстановления, а также риска перевода пациентов в отделение интенсивной терапии представляет широкий практический интерес, и исследование с выделением субгрупп пациентов для вышеобозначенного анализа планируется в дальнейшем.

Следует также отметить, что при ранжировании ЭКГ-феноменов среди тахикардий фибрилляция предсердий была учтена как единая нозология, без дифференциации её форм. Выявленные изменения ЭКГ, свойственные перегрузке правых отделов сердца, миокардиту, коронарной болезни сердца, зачастую недостаточно специфичны и требуют верификации с помощью лабораторных тестов и инструментальных методов диагностики.

ЗАКЛЮЧЕНИЕ

На основе проведённого анализа получено представление о частоте встречаемости электрокардиографических феноменов у больных COVID-19. Подтверждена высокая инцидентность фибрилляции предсердий, которая является фактором риска тромбоэмболических осложнений, в особенности у пожилых лиц, при активации системы гемостаза на фоне коронавирусной инфекции. Одновременно установлена значительная распространённость ЭКГ-паттернов перегрузки правых отделов сердца, часть из которых ассоциирована с тромбоэмболией лёгочной артерии и может быть связана также с ковидиндуцированным поражением лёгочной ткани. Остальные встречавшиеся изменения ЭКГ характеризовались значительно меньшей распространённостью, что, однако, не снижает их клинического значения с учётом той опасности, которую они могут представлять для здоровья и качества жизни пациентов.

Электрокардиография остаётся наиболее удобным и доступным методом оценки патологии сердечно-сосудистой системы у пациентов с COVID-19, что объясняется технической простотой и низкой себестоимостью электрокардиографических исследований, а также возможностью удалённой оценки получаемых результатов.

Собранный материал в перспективе может служить оптимизации тактики ведения пациентов при коронавирусной инфекции.

ДОПОЛНИТЕЛЬНО

Источник финансирования. Статья подготовлена при поддержке Департамента здравоохранения города Москвы в рамках Программы «Научное обеспечение

столичного здравоохранения» на 2020–2022 гг. (№ ЕГИСУ: АААА-А20-120071090050-1).

Конфликт интересов. Авторы декларируют отсутствие явных и потенциальных конфликтов интересов, связанных с публикацией настоящей статьи.

Вклад авторов. А.Е. Демкина, В.Ю. Таскина, Т.М. Газашвили, А.В. Владзимирский, С.П. Морозов — концепция и дизайн исследования; В.Ю. Таскина — подбор литературных источников, написание текста; Т.М. Газашвили — сбор и обработка материала; А.Е. Демкина, Т.М. Газашвили, А.В. Владзимирский, С.П. Морозов, А.С. Шкода — редактирование текста. Все авторы подтверждают соответствие своего авторства международным критериям ICMJE (все авторы внесли существенный вклад в разработку концепции, проведение исследования и подготовку статьи, прочли и одобрили финальную версию перед публикацией).

Funding source. This article was prepared with support of Moscow Healthcare Department as a part of Program “Scientific Support of the Capital's Healthcare” for 2020–2022 (Unified State Information System for Accounting of Research, Development, and Technological Works No: EGISU: АААА-А20-120071090050-1).

Competing interests. The authors declare no obvious and potential conflicts of interest related to the publication of this article.

Authors' contributions. А.Е. Demkina, V.Y. Taskina, T.M. Gazashvili, A.V. Vladzimirsky, S.P. Morozov — study concept and design; V.Y. Taskina — literature search, manuscript writing; T.M. Gazashvili — collection and processing of material; А.Е. Demkina, T.M. Gazashvili, A.V. Vladzimirsky, S.P. Morozov, A.S. Shkoda — manuscript review. All authors made a substantial contribution to the conception of the work, acquisition, analysis, interpretation of data for the work, drafting and revising the work, final approval of the version to be published and agree to be accountable for all aspects of the work.

СПИСОК ЛИТЕРАТУРЫ

1. Wu Z., McGoogan J.M. Characteristics of and important lessons from the Coronavirus Disease 2019 (COVID-19) outbreak in China: Summary of a Report of 72314 cases from the Chinese Center for Disease Control and Prevention // *JAMA*. 2020. Vol. 323, N 13. P. 1239–1242. doi: 10.1001/jama.2020.2648
2. Shi S., Qin M., Shen B., et al. Association of cardiac injury with mortality in hospitalized patients with COVID-19 in Wuhan, China // *JAMA Cardiol*. 2020. Vol. 5, N 7. P. 802–810. doi: 10.1001/jamacardio.2020.0950
3. Madjid M., Safavi-Naeini P., Solomon S.D., Vardeny O. Potential effects of coronaviruses on the cardiovascular system: a review // *JAMA Cardiol*. 2020. Vol. 5, N 7. P. 831–840. doi: 10.1001/jamacardio.2020.1286
4. Vidovich M.I. Transient Brugada-like ECG pattern in a patient with coronavirus disease 2019 (COVID-19) // *JACC Case Rep*. 2020. Vol. 2, N 9. P. 1245–1249. doi: 10.1016/j.jaccas.2020.04.007
5. Gérard A., Romani S., Fresse A., et al. "Off-label" use of hydroxychloroquine, azithromycin, lopinavir-ritonavir and chloroquine in COVID-19: A survey of cardiac adverse drug reactions by the French Network of Pharmacovigilance Centers // *Therapie*. 2020. Vol. 75, N 4. P. 371–379. doi: 10.1016/j.therap.2020.05.002
6. Mai F., Del Pinto R., Ferri C. COVID-19 and cardiovascular diseases // *J Cardiol*. 2020. Vol. 76, N 5. P. 453–458. doi: 10.1016/j.jcc.2020.07.013
7. Рябыкина Г.В. Изменения электрокардиограммы при инфекции COVID-19 // *Кардиология*. 2020. Т. 60, № 8. С. 16–22. doi: 10.18087/cardio.2020.8.n1192
8. Потешкина Н.Г., Лысенко М.А., Ковалевская Е.А., и др. Кардиальное повреждение у пациентов с коронавирусной инфекцией COVID-19 // *Артериальная гипертензия*. 2020. Т. 26, № 3. С. 277–287. doi: 10.18705/1607-419X-2020-26-3-277-287
9. Lanza G.A., De Vita A., Ravenna S.E., et al. Electrocardiographic findings at presentation and clinical outcome in patients with SARS-CoV-2 infection // *Europace*. 2021. Vol. 23, N 1. P. 123–129. doi: 10.1093/europace/eaab245
10. Морозов С.П., Владзимирский А.В., Демкина А.Е., и др. Централизация описаний электрокардиографических исследований в первичном звене здравоохранения: методические рекомендации. Серия «Лучшие практики лучевой и инструментальной диагностики». Вып. 62. Москва: ГБУЗ «НПКЦ ДиТ ДЗМ», 2020. 24 с.
11. Морозов С.П., Владзимирский А.В., Сименюра С.С., и др. Эффективность централизации электрокардиографических исследований в первичном звене здравоохранения // *Креативная кардиология*. 2020. Т. 14, № 1. С. 16–23. doi: 10.24022/1997-3187-2020-14-1-16-23
12. Li Y., Liu T., Tse G., et al. Electrocardiographic characteristics in patients with coronavirus infection: A single-center observational study // *Ann Noninvasive Electrocardiol*. 2020. Vol. 25, N 6. P. e12805. doi: 10.1111/anec.12805
13. Bertini M., Ferrari R., Guardigli G., et al. Electrocardiographic features of 431 consecutive, critically ill COVID-19 patients: an insight into the mechanisms of cardiac involvement // *EP Europace*. 2020. Vol. 22, N 12. P. 1848–1854. doi: 10.1093/europace/eaab258
14. Angeli F., Spanevello A., De Ponti R., et al. Electrocardiographic features of patients with COVID-19 pneumonia // *Eur J Intern Med*. 2020. Vol. 78. P. 101–106. doi: 10.1016/j.ejim.2020.06.015
15. Demkina A.E., Morozov S.P., Vladzimirsky A.V., et al. Risk factors for outcomes of COVID-19 patients: an observational study of 795 572 patients in Russia // *medRxiv*. 2020. P. 2020.11.02.20224253. doi: 10.1101/2020.11.02.20224253
16. Фибрилляция и трепетание предсердий. Клинические рекомендации (утв. Министерством здравоохранения Российской Федерации). 2020. Режим доступа: https://scardio.ru/content/Guidelines/2020/Clinic_rekom_FP_TP.pdf. Дата обращения: 21.05.2021.
17. Hu Y.F., Cheng W.H., Hung Y., et al. Management of atrial fibrillation in COVID-19 Pandemic // *Circ J*. 2020. Vol. 84, N 10. P. 1679–1685. doi: 10.1253/circj.CJ-20-0566
18. Wang Y., Chen L., Wang J., et al. Electrocardiogram analysis of patients with different types of COVID-19 // *Ann Noninvasive Electrocardiol*. 2020. Vol. 25, N 6. P. e12806. doi: 10.1111/anec.12806

19. Wang D., Hu B., Hu C., et al. Clinical characteristics of 138 hospitalized patients with 2019 novel coronavirus-infected pneumonia in Wuhan, China // *JAMA*. 2020. Vol. 323, N 11. P. 1061–1069. doi: 10.1001/jama.2020.1585 [published correction appears in *JAMA*. 2021. Vol. 325, N 11. P. 1113. doi: 10.1001/jama.2021.2336]

REFERENCES

1. Wu Z, McGoogan JM. Characteristics of and important lessons from the Coronavirus Disease 2019 (COVID-19) outbreak in China: summary of a report of 72314 cases from the Chinese Center for Disease Control and Prevention. *JAMA*. 2020;323(13):1239–1242. doi:10.1001/jama.2020.2648

2. Shi S, Qin M, Shen B, et al. Association of cardiac injury with mortality in hospitalized patients with COVID-19 in wuhan, China. *JAMA Cardiol*. 2020;5(7):802–810. doi: 10.1001/jamacardio.2020.0950

3. Madjid M, Safavi-Naeini P, Solomon SD, Vardeny O. Potential effects of coronaviruses on the cardiovascular system: a review. *JAMA Cardiol*. 2020;5(7):831–840. doi: 10.1001/jamacardio.2020.1286

4. Vidovich MI. Transient Brugada-like electrocardiographic pattern in a patient with COVID-19. *JACC Case Rep*. 2020;2(9):1245–1249. doi: 10.1016/j.jaccas.2020.04.007

5. Gérard A, Romani S, Fresse A, et al. "Off-label" use of hydroxychloroquine, azithromycin, lopinavir-ritonavir and chloroquine in COVID-19: A survey of cardiac adverse drug reactions by the French Network of Pharmacovigilance Centers. *Therapie*. 2020;75(4):371–379. doi:10.1016/j.therap.2020.05.002

6. Mai F, Del Pinto R, Ferri C. COVID-19 and cardiovascular diseases. *J Cardiol*. 2020;76(5):453–458. doi: 10.1016/j.jcc.2020.07.013

7. Ryabykina GV. ECG changes in COVID-19. *Kardiologija*. 2020;60(8):16–22. (In Russ). doi: 10.18087/cardio.2020.8.n1192

8. Poteshkina NG, Lysenko MA, Kovalevskaya EA, et al. Cardiac damage in patients with COVID-19 coronavirus infection. *Arterial Hypertension*. 2020;26(3):277–287. (In Russ). doi: 10.18705/1607-419X-2020-26-3-277-287

9. Lanza GA, De Vita A, Ravenna SE, et al. Electrocardiographic findings at presentation and clinical outcome in patients with SARS-CoV-2 infection. *Europace*. 2021;23(1):123–129. doi: 10.1093/europace/euaa245

10. Morozov SP, Vladzimirskyy AV, Demkina AE, et al. Centralization of descriptions of electrocardiographic studies in primary health care: guidelines. The series "Best practices of radiation and instrumental diagnostics". Issue 62. Moscow: Scientific and Practical Clinical Center for Diagnostics and Telemedicine Technologies of the Department of Healthcare of the City of Moscow; 2020. 24 p. (In Russ).

20. Шляхто Е.В., Пармон Е.В., Бернгардт Э.Р., Жабина Е.С. Особенности электрокардиографических изменений при некоронарогенных синдромах у пациентов с COVID-19 // *Российский кардиологический журнал*. 2020. Т. 25, № 7. С. 194–200. doi: 10.15829/1560-4071-2020-4019

11. Morozov SP, Vladzimirskyy AV, Simenyura SS, et al. Digitalization of primary functional diagnostics data (example of electrocardiographic studies). *Creative Cardiology*. 2020;14(1):16–23. doi: 10.24022/1997-3187-2020-14-1-16-23

12. Li Y, Liu T, Tse G, et al. Electrocardiographic characteristics in patients with coronavirus infection: A single-center observational study. *Ann Noninvasive Electrocardiol*. 2020;25:e12805. doi: 10.1111/anec.12805

13. Bertini M, Ferrari R, Guardigli G, et al. Electrocardiographic features of 431 consecutive, critically ill COVID-19 patients: An insight into the mechanisms of cardiac involvement. *Europace*. 2020;22(12):1848–1854. doi: 10.1093/europace/euaa258

14. Angeli F, Spanevello A, De Ponti R, et al. Electrocardiographic features of patients with COVID-19 pneumonia. *Eur J Intern Med*. 2020;78:101–106. doi: 10.1016/j.ejim.2020.06.015

15. Demkina AE, Morozov SP, Vladzimirskyy AV, et al. Risk factors for outcomes of COVID-19 patients: an observational study of 795572 patients in Russia. *medRxiv*. 2020;11.02.20224253. doi: 10.1101/2020.11.02.20224253

16. Atrial fibrillation and flutter. Clinical guidelines (approved by the Ministry of Health of the Russian Federation). 2020. Available from: https://scardio.ru/content/Guidelines/2020/Clinic_rekom_FP_TP.pdf. Accessed: 21.05.2021.

17. Hu YF, Cheng WH, Hung Y, et al. Management of atrial fibrillation in COVID-19 pandemic. *Circ J*. 2020;84(10):1679–1685. doi: 10.1253/circj.CJ-20-0566

18. Wang Y, Chen L, Wang J, et al. Electrocardiogram analysis of patients with different types of COVID-19. *Ann Noninvasive Electrocardiol*. 2020;25(6):e12806. doi: 10.1111/anec.12806

19. Wang D, Hu B, Hu C, et al. Clinical characteristics of 138 hospitalized patients with 2019 novel coronavirus-infected pneumonia in wuhan, China [published correction appears in *JAMA*. 2021 Mar 16;325(11):1113]. *JAMA*. 2020;323(11):1061–1069. doi: 10.1001/jama.2020.1585

20. Shlyakhto EV, Parmon EV, Berngardt ER, Zhabina ES. Features of electrocardiographic changes in non-coronogenic syndromes in patients with COVID-19. *Russian Journal of Cardiology*. 2020; 25(7):4019. (In Russ). doi: 10.15829/1560-4071-2020-4019

ОБ АВТОРАХ

* **Таскина Варвара Юрьевна**, к.м.н.;
Россия, 127051, Москва, ул. Петровка, д.24, стр.1;
ORCID: <https://orcid.org/0000-0003-4452-7667>;
eLibrary SPIN: 6314-8190; e-mail: varvara.taskina@gmail.com

Демкина Александра Евгеньевна, к.м.н.;
ORCID: <https://orcid.org/0000-0001-8004-9725>;
eLibrary SPIN: 4657-5501; e-mail: a.demkina@npcmr.ru

AUTHORS' INFO

* **Varvara Y. Taskina**, MD, Cand. Sci. (Med.);
address: 24 bld.1, Petrovka street, Moscow, 127051, Russia;
ORCID: <https://orcid.org/0000-0003-4452-7667>;
eLibrary SPIN: 6314-8190; e-mail: varvara.taskina@gmail.com

Alexandra E. Demkina, MD, Cand. Sci. (Med.);
ORCID: <https://orcid.org/0000-0001-8004-9725>;
eLibrary SPIN: 4657-5501; e-mail: a.demkina@npcmr.ru

* Автор, ответственный за переписку / Corresponding author

Газашвили Тамара Михайловна;

ORCID: <https://orcid.org/0000-0002-5875-9699>;
eLibrary SPIN: 4208-2303; e-mail: tamaradoc24@gmail.com

Шкода Андрей Сергеевич, д.м.н., профессор;

ORCID: <https://orcid.org/0000-0002-9783-1796>;
eLibrary SPIN: 4520-2141; e-mail: a.shkoda@67gkb.ru

Владимирский Антон Вячеславович, д.м.н.;

ORCID: <https://orcid.org/0000-0002-2990-7736>;
eLibrary SPIN: 3602-7120; e-mail: a.vladimirsky@npcmr.ru

Морозов Сергей Павлович, д.м.н., профессор;

ORCID: <http://orcid.org/0000-0001-6545-6170>;
eLibrary SPIN: 8542-1720; e-mail: morozov@npcmr.ru

Tamara M. Gazashvili, MD;

ORCID: <https://orcid.org/0000-0002-5875-9699>;
eLibrary SPIN: 4208-2303; e-mail: tamaradoc24@gmail.com

Andrey S. Shkoda, MD, Dr. Sci. (Med.), Professor;

ORCID: <https://orcid.org/0000-0002-9783-1796>;
eLibrary SPIN: 4520-2141; e-mail: a.shkoda@67gkb.ru.

Anton V. Vladymyrskyy, MD, Dr. Sci. (Med.);

ORCID: <https://orcid.org/0000-0002-2990-7736>;
eLibrary SPIN: 3602-7120; e-mail: a.vladimirsky@npcmr.ru

Sergey P. Morozov, MD, Dr. Sci. (Med.), Professor;

ORCID: <http://orcid.org/0000-0001-6545-6170>;
eLibrary SPIN: 8542-1720; e-mail: morozov@npcmr.ru