



Оригинальная статья

# Специфичность компьютерной томографии органов грудной клетки при пневмонии, ассоциированной с COVID-19: ретроспективное исследование

Корб Т.А.<sup>1</sup> • Гаврилов П.В.<sup>2</sup> • Чернина В.Ю.<sup>1</sup> • Блохин И.А.<sup>1</sup> • Алешина О.О.<sup>1</sup> • Мокиенко О.А.<sup>1</sup> • Морозов С.П.<sup>1</sup> • Гомболевский В.А.<sup>1</sup>

**Корб Татьяна Александровна** – мл. науч. сотр. сектора исследований в лучевой диагностике<sup>1</sup>; ORCID: <http://orcid.org/0000-0001-9291-1466>  
✉ 127051, г. Москва, ул. Петровка, 24–1, Российская Федерация. Тел.: +7 (916) 667 00 73. E-mail: t-anya@list.ru

**Гаврилов Павел Владимирович** – канд. мед. наук, вед. науч. сотр., руководитель направления «Лучевая диагностика»<sup>2</sup>; ORCID: <http://orcid.org/0000-0003-3251-4084>. E-mail: spbnifrentgen@mail.ru

**Чернина Валерия Юрьевна** – начальник сектора исследований в лучевой диагностике<sup>1</sup>; ORCID: <http://orcid.org/0000-0002-0302-293X>. E-mail: chernina909@gmail.com

**Блохин Иван Андреевич** – мл. науч. сотр. сектора исследований в лучевой диагностике<sup>1</sup>; ORCID: <http://orcid.org/0000-0002-2681-9378>. E-mail: blokhin.ioann@gmail.com

**Алешина Ольга Олеговна** – мл. науч. сотр. сектора исследований в лучевой диагностике<sup>1</sup>; ORCID: <http://orcid.org/0000-0001-9924-0204>. E-mail: olya.aleshina.tula@gmail.com

**Мокиенко Олеся Александровна** – канд. мед. наук, заместитель директора по научной работе<sup>1</sup>; ORCID: <http://orcid.org/0000-0002-7826-5135>. E-mail: o.mokienko@npcmr.ru

**Морозов Сергей Павлович** – д-р мед. наук, профессор, директор<sup>1</sup>; ORCID: <http://orcid.org/0000-0001-6545-6170>. E-mail: morozov@npcmr.ru

**Гомболевский Виктор Александрович** – канд. мед. наук, руководитель отдела научных медицинских исследований<sup>1</sup>; ORCID: <http://orcid.org/0000-0003-1816-1315>. E-mail: g\_victor@mail.ru

**Обоснование.** Всемирная организация здравоохранения 11 марта 2020 г. присвоила коронавирусной инфекции (COVID-19) статус пандемии. Компьютерная томография органов грудной клетки представляет собой наиболее чувствительный метод лучевой диагностики, позволяющий диагностировать ранние признаки вирусного поражения легких.

**Цель** – оценить специфичность выявления пневмонии, ассоциированной с COVID-19, врачами по данным КТ органов грудной клетки.

**Материал и методы.** С середины февраля по начало марта 2020 г. из базы городской клинической больницы г. Москвы были ретроспективно отобраны 65 пациентов, находившихся на лечении в стационаре с верифицированным диагнозом COVID-19. Кроме того, ретроспективно из базы данных Единого радиологического информационного сервиса в исследовании были случайно включены 75 пациентов, направленных лечащим врачом в декабре 2019 г. в рамках амбулаторно-поликлинического звена на проведение компьютерной томографии органов грудной клетки с подозрением на пневмонию. По данным проведенного обследования выявлены признаки неспецифического воспалительного процесса в легких. Все 140 исследований были проанализированы 7 рентгенологами из разных городов России, которые независимо друг от друга оценивали каждое исследование как «COVID-19» или «пневмония другой этиологии».

**Результаты.** При дифференциальной диагностике пневмонии, ассоциированной с COVID-19, от пневмонии другой этиологии

по данным компьютерной томографии органов грудной клетки специфичность составила около 92% и с высокой долей вероятности ожидается на уровне не ниже 80% в генеральной совокупности. Вариабельность между врачами оказалась невысокой (коэффициент вариации по специфичности был равен 12,6%). Чувствительность в нашем исследовании составила 76,2%, а коэффициент вариации по чувствительности – 23,5%. Полученные нами статистические показатели в целом согласуются с данными других работ. Основным ограничением исследования надо признать отсутствие выборки с подтвержденной пневмонией другой вирусной этиологии.

**Заключение.** Выявление врачами пневмонии, ассоциированной с COVID-19, по данным компьютерной томографии органов грудной клетки имеет высокую специфичность.

**Ключевые слова:** COVID-19, коронавирус, внебольничная пневмония, компьютерная томография

**Для цитирования:** Корб ТА, Гаврилов ПВ, Чернина ВЮ, Блохин ИА, Алешина ОО, Мокиенко ОА, Морозов СП, Гомболевский ВА. Специфичность компьютерной томографии органов грудной клетки при пневмонии, ассоциированной с COVID-19: ретроспективное исследование. Альманах клинической медицины. 2021;49(1):1–10. doi: 10.18786/2072-0505-2021-49-001.

Поступила 11.12.2020; доработана 03.02.2021; принята к публикации 04.02.2021; опубликована онлайн 02.03.2021; опубликована онлайн с изменениями 15.03.2021

<sup>1</sup> ГБУЗ г. Москвы «Научно-практический клинический центр диагностики и телемедицинских технологий Департамента здравоохранения города Москвы»; 127051, г. Москва, ул. Петровка, 24–1, Российская Федерация

<sup>2</sup> ФГБУ «Санкт-Петербургский научно-исследовательский институт фтизиопульмонологии» Минздрава России; 191036, г. Санкт-Петербург, Лиговский пр-т, 2–4, Российская Федерация

**В**семирная организация здравоохранения 11 марта 2020 г. присвоила коронавирусной инфекции (COVID-19) статус пандемии [1]. По состоянию на 1 декабря 2020 г. число зарегистрированных подтвержденных случаев заболевания во всем мире составило около 62 млн, в том числе более 1,4 млн смертей примерно в 200 странах [2]. Пациенты, инфицированные COVID-19, обычно отмечают повышенную температуру, кашель, одышку, при визуализации часто обнаруживаются признаки пневмонии [3, 4].

Компьютерная томография (КТ) – наиболее чувствительный метод лучевой диагностики (97–98%), позволяющий диагностировать ранние признаки вирусного поражения легких [3, 5, 6]. Полимеразная цепная реакция с обратной транскрипцией (ОТ-ПЦР) имеет чувствительность для обнаружения COVID-19 до 60–71%, что может быть связано с источником образцов (верхний или нижний дыхательный тракт), временем отбора проб, низкой вирусной нагрузкой у пациента, оборудованием и реактивами от разных производителей [3, 5, 6].

Английское медицинское сообщество отрицательно встретило рекомендации, предполагающие использование КТ для предоперационного скрининга у онкологических пациентов, отметив низкую чувствительность метода в когортах с отрицательной ОТ-ПЦР и низкой претестовой вероятностью COVID-19 [7]. Проведенное анкетирование 50 отделений лучевой диагностики в 33 странах на всех континентах показало, что у симптоматических пациентов с подозрением на COVID-19 визуализация проводилась в 89%, тогда как КТ грудной клетки – в 34% случаев [8]. Основными причинами использования визуализации названы меньшее время ожидания результатов, чем при молекулярных тестах (51%), и большая доступность (39%). В Российской Федерации в связи с увеличением количества случаев COVID-19 и длительным временем получения результатов ОТ-ПЦР в качестве дополнительного диагностического метода с многообещающими результатами внедрена КТ грудной клетки [9].

До настоящего времени не было известно, какую специфичность в России имеет КТ органов грудной клетки в отношении COVID-19.

Целью данного исследования была оценка точности выявления рентгенологами COVID-19 среди случаев внебольничной пневмонии по данным КТ органов грудной клетки.

## Материал и методы

### Дизайн исследования

Исследование носило ретроспективный аналитический характер, информированные добровольные согласия пациентов не требовались. С середины февраля по начало марта 2020 г. были отобраны пациенты, находившиеся на лечении в стационаре с верифицированным диагнозом COVID-19. Диагноз подтвержден лабораторно по результатам ОТ-ПЦР и данным проведенной КТ органов грудной клетки без внутривенного контрастирования.

Кроме того, ретроспективно рандомно в исследование были включены пациенты, направленные лечащим врачом в декабре 2019 г. в рамках амбулаторно-поликлинического звена здравоохранения на проведение КТ органов грудной клетки без внутривенного контрастирования с подозрением на пневмонию. По данным проведенного обследования выявлены признаки неспецифического воспалительного процесса в легких.

### Критерии соответствия

В группу «COVID-19» были включены пациенты с такими критериями, как положительный тест ОТ-ПЦР на COVID-19, проведенная КТ органов грудной клетки, рентгенологические признаки пневмонии легкой, среднетяжелой, тяжелой степени (рис. 1). Степень тяжести пневмонии зависела от объема вовлечения легочной ткани в патологический процесс. Так, вовлеченность пяти долей менее 25% рассматривалась как легкая степень, 25–50% – среднетяжелая, 50–75% – тяжелая, более 75% – критическая [10]. Этот показатель определяли ретроспективно по легкому с наибольшим процентом поражения.

В группу сравнения включались пациенты, которым в декабре 2019 г. была проведена КТ органов грудной клетки с выявлением рентгенологических признаков пневмонии легкой, среднетяжелой, тяжелой степени. Степень тяжести также определялась ретроспективно. В условиях сравнения мы решили использовать вышеописанную классификацию и для данной группы, несмотря на то что в практике она применяется только для пневмонии, ассоциированной с COVID-19.

Из исследования исключались пациенты при наличии любого из следующих критериев: новообразования легких, туберкулез легких, интерстициальные заболевания легких, состояния после хирургического вмешательства на уровне органов грудной клетки, выраженные артефакты от движения, рентгенологические признаки пневмонии критической степени. Кроме того, критерием



исключения для группы сравнения служили рентгенологические признаки, нехарактерные для пневмонии, ассоциированной с COVID-19 (лобарный инфильтрат, кавитация, очаговая диссеминация, симптом «дерева в почках»).

#### Условия проведения

Выборка для группы «COVID-19» была сформирована из базы ГКБ № 40 г. Москвы. В группу сравнения были включены пациенты из базы данных единого радиологического информационного сервиса амбулаторно-поликлинического звена г. Москвы.

#### Продолжительность исследования

Набор пациентов в исследование и обработка полученных результатов суммарно составили 3 месяца.

#### Описание медицинского вмешательства

##### Оборудование и протокол компьютерной томографии

Все исследования были выполнены на компьютерных томографах, включая модели Toshiba Aquilion 64, Toshiba Aquilion CXL, General Electric HiSpeed. Исследования органов грудной клетки проводили по стандартному протоколу: напряжение 120 кВ, сила тока настраивается автоматически в зависимости от топограммы, направление

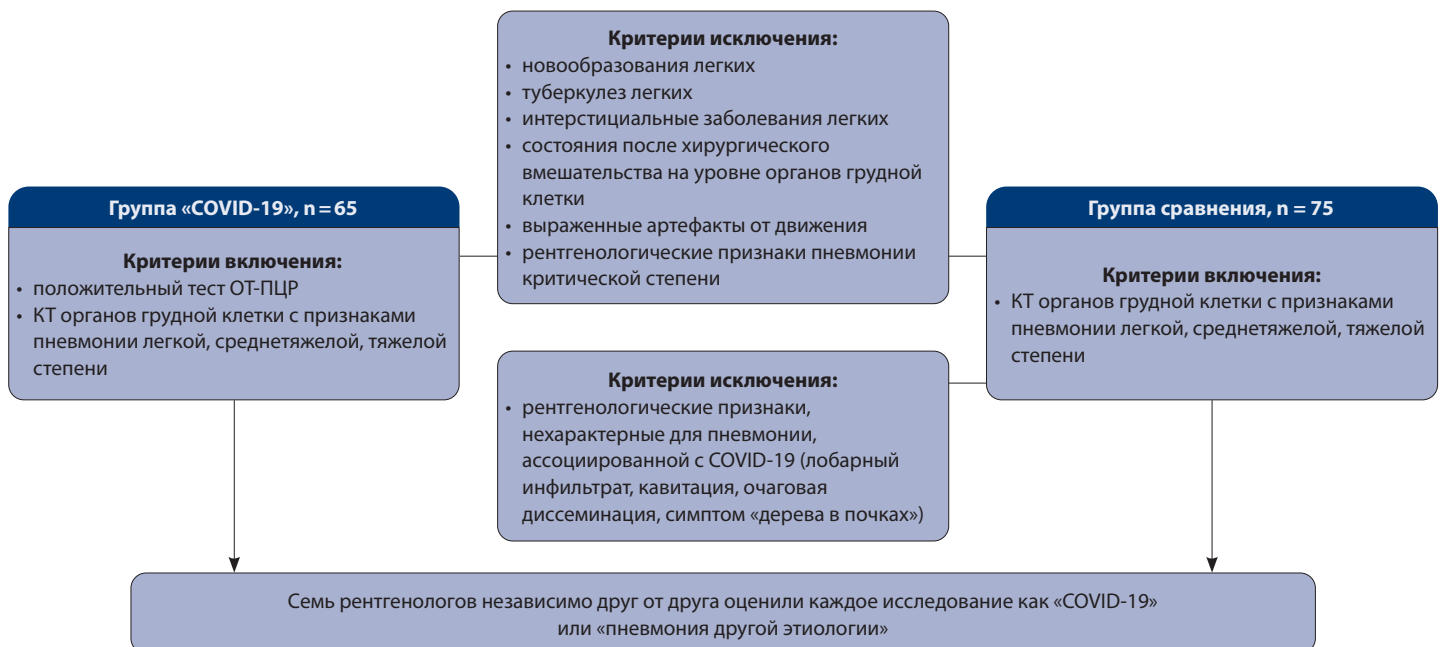сканирования – от диафрагмы к верхушкам легких, поле обзора – 350 мм, толщина срезов  $\leq 1$  мм, фильтр реконструкции (ядро свертки, англ. kernel) – легочный, для Toshiba – FC50/FC51/FC52/FC53, для General Electric – LUNG. Сканирование выполнялось при задержке дыхания на глубине вдоха.

#### Интерпретация полученных данных

Все 140 анонимизированных исследований были экспортированы в виде кинопетли аксиальных срезов в режиме «легочного окна», после чего представлены 7 рентгенологам с опытом работы от 3 до 17 лет, работающим как в стационаре, так и в амбулаторно-поликлиническом звене. Все врачи имели опыт работы в области торакальной радиологии не менее 2 лет. Врачи вне зависимости друг от друга оценивали каждое исследование как «COVID-19» или «пневмония другой этиологии». Эпидемиологический анамнез и клинические симптомы данных пациентов им доступны не были.

#### Основной исход исследования

На основании результатов распределения 7 рентгенологами исследований в соответствующие группы нами была осуществлена оценка параметров, таких как чувствительность, специфичность, точность, отношение правдоподобия



**Рис. 1.** Критерии включения и исключения из исследования; КТ – компьютерная томография, ОТ-ПЦР – полимеразная цепная реакция с обратной транскрипцией

положительного результата, отношение правдоподобия отрицательного результата, прогностическая ценность положительного результата, прогностическая ценность отрицательного результата.

**Дополнительные исходы исследования**  
Отсутствуют.

**Анализ в подгруппах**

Все исследования были распределены в группы «COVID-19» или «пневмония другой этиологии». В группу «COVID-19» вошли пациенты со следующими критериями: положительный тест ОТ-ПЦР на COVID-19, проведенная КТ органов грудной клетки, рентгенологические признаки пневмонии легкой, среднетяжелой, тяжелой степени. В группу «пневмония другой этиологии» включали пациентов, у которых в декабре 2019 г. была проведена КТ органов грудной клетки, выявлены рентгенологические признаки пневмонии легкой, среднетяжелой, тяжелой степени.

**Методы регистрации исходов**

Врачи вне зависимости друг от друга оценивали каждое исследование и определяли его в соответствующую группу. Далее все оценки были объединены независимым исследователем в общую таблицу для дальнейшей статистической обработки результатов.

**Этическая экспертиза**

Было получено разрешение от независимого этического комитета на проведение данного ретроспективного исследования. Информированные добровольные согласия пациентов не требовались.

**Статистический анализ**

*Принципы расчета размера выборки*

По предварительным данным специфичность ожидалась на уровне не менее 90%. В исследование было решено включить достаточное число субъектов, чтобы оценить специфичность с шириной (разницей между верхней и нижней границей) 95% доверительного интервала (ДИ) не менее 20%. Расчет размера выборки выполнен с использованием программы PASS V.15 (NCSS, США). По результатам расчета в исследование необходимо было включить не менее 140 субъектов.

*Методы статистического анализа данных*

В анализ включены данные всех субъектов исследования. При проведении статистического

анализа были использованы методы описательной статистики. Приведены число и доля субъектов в каждой категории ответа. Для каждого врача в отдельности рассчитаны индивидуальные диагностические характеристики (чувствительность, специфичность, общая валидность и др). Для полученных диагностических характеристик представлены средние значения (mean), стандартное отклонение (SD), 95% ДИ, максимальные (max) и минимальные (min) значения, медиана (Me), интерквартильный размах (IQR) и коэффициент вариации (CV). Анализ выполнен с использованием программы Stata Statistical Software: Release 14 (StataCorp, США).

## Результаты

**Объекты (участники) исследования**

В исследование были включены 140 пациентов: первую группу составили 65 пациентов, имеющих подтвержденный диагноз COVID-19, вторую группу – 75 пациентов (41 женщина и 34 мужчины, средний возраст  $47,97 \pm 15,31$  года), имеющих рентгенологические признаки пневмонии другой этиологии.

Проявлениями на КТ органов грудной клетки у первой группы пациентов в основном были наличие уплотнений по типу «матового стекла» без консолидации, двустороннее поражение (преимущественно нижних отделов), периферическое распределение, чаще всего неправильной формы. У второй группы пациентов на КТ органов грудной клетки выявлялось наличие уплотнений по типу «матового стекла» и консолидации, одностороннее вовлечение, поражение нижних долей, диффузное распространение уплотнений различной формы. Полная картина проявлений на КТ органов грудной клетки обеих групп представлена в табл. 1.

**Основные результаты исследования**

При распределении рентгенологами результатов пневмония, ассоциированная с COVID-19, рассматривалась как положительный результат («1»), в то время как пневмония другой этиологии – отрицательный («0») (табл. 2). На рис. 2 и 3 отображены ложноотрицательные и ложноположительные результаты. На рис. 4 показаны типичные примеры истинноотрицательного и истинноположительного результатов. С шириной ДИ 95% специфичность каждого рентгенолога в среднем составила 92,19%, чувствительность – 76,26% (табл. 3). Коэффициент вариации по специфичности был равен 12,6%, по чувствительности – 23,5% (табл. 4).

**Таблица 1.** Проявления на компьютерной томограмме органов грудной клетки

Проявление	Пациенты с верифицированной инфекцией COVID-19 (n=65), абс. (%)	Пациенты с пневмониями в 2019 г. (n=75), абс. (%)
<b>Уплотнение по типу «матового стекла» и консолидации</b>		
наличие уплотнений по типу «матового стекла» и консолидации	28 (43)	70 (93)
наличие уплотнений по типу «матового стекла» без консолидации	37 (57)	5 (7)
<b>Вовлеченность патологического процесса</b>		
двустороннее вовлечение	58 (89)	29 (39)
одностороннее вовлечение	7 (11)	46 (61)
<b>Частота вовлечения долей</b>		
верхняя доля	48 (74)	11 (14)
средняя доля	40 (62)	44 (58)
нижняя доля	64 (98)	60 (80)
<b>Локализация и характер уплотнений</b>		
округлая форма	25 (38)	21 (28)
неправильная форма	40 (62)	54 (72)
периферическое распространение	39 (60)	30 (40)
диффузное распространение	26 (40)	45 (60)
симптом «бульжной мостовой»	4 (6)	0
<b>Другие признаки</b>		
малый плевральный выпот	0	3 (4)
<b>Степень тяжести</b>		
КТ-1 (легкая, вовлечение менее 25%)	48 (74)	61 (81)
КТ-2 (среднетяжелая, вовлечение 25–50%)	13 (20)	14 (19)
КТ-3 (тяжелая, вовлечение 50–75%)	4 (6)	0
КТ-4 (критическая, вовлечение более 75%)	0	0

## Обсуждение

Резюме основного результата исследования

Проведенное нами исследование показало, что в дифференциальной диагностике пневмонии, ассоциированной с COVID-19, от пневмонии другой этиологии по данным КТ органов грудной клетки специфичность составляет около 92% и с высокой долей вероятности ожидается на уровне не ниже 80% в генеральной совокупности.

Обсуждение основного результата исследования

Результаты нашей работы близки результатам ретроспективного исследования Н.Х. Vai и соавт. из Китая и США, где была получена специфичность 84,5% и чувствительность 80% [11]. Преимуществом данного исследования было

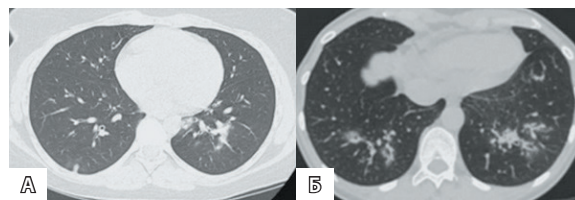
наличие контрольной группы из 205 пациентов с подтвержденной пневмонией только вирусной этиологии, а также исключение неинфекционных заболеваний, проявления которых могли бы совпадать с данными КТ пневмонии при COVID-19. Наряду с этим ограничением данной работы следует признать вариабельность полученных результатов от 24 до 100%. В нашей работе вариабельность между рентгенологами оказалась невысокой – коэффициент вариации составил 12,6%.

Исследование J.L. He и соавт. из Китая, в котором сравнивались диагностические характеристики КТ грудной клетки и первоначальной ОТ-ПЦР для COVID-19, продемонстрировало высокие показатели чувствительности и специфичности

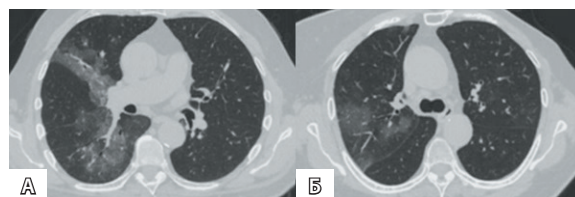
**Таблица 2.** Распределение результатов врачей

Оценка врача / истина	0	1	Суммарно
<b>Рентгенолог 1</b>			
0	70 (ИО)	2 (ЛО)	72
1	5 (ЛП)	63 (ИП)	68
Суммарно	75	65	140
<b>Рентгенолог 2</b>			
0	74 (ИО)	15 (ЛО)	89
1	1 (ЛП)	50 (ИП)	51
Суммарно	75	65	140
<b>Рентгенолог 3</b>			
0	69 (ИО)	5 (ЛО)	74
1	6 (ЛП)	60 (ИП)	66
Суммарно	75	65	140
<b>Рентгенолог 4</b>			
0	73 (ИО)	28 (ЛО)	101
1	2 (ЛП)	37 (ИП)	39
Суммарно	75	65	140
<b>Рентгенолог 5</b>			
0	74 (ИО)	17 (ЛО)	91
1	1 (ЛП)	48 (ИП)	49
Суммарно	75	65	140
<b>Рентгенолог 6</b>			
0	50 (ИО)	8 (ЛО)	58
1	25 (ЛП)	57 (ИП)	82
Суммарно	75	65	140
<b>Рентгенолог 7</b>			
0	74 (ИО)	33 (ЛО)	107
1	1 (ЛП)	32 (ИП)	33
Суммарно	75	65	140

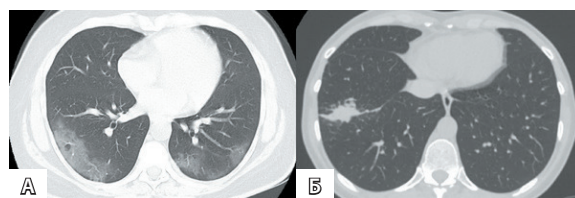
ИО – истинноотрицательный результат, ИП – истинноположительный результат, ЛО – ложноотрицательный результат, ЛП – ложноположительный результат



**Рис. 2.** Пример случая, когда большинство рентгенологов ошибочно приняли пневмонию, ассоциированную с COVID-19 (А), за пневмонию другой этиологии (ложноотрицательный результат). Аналогичный случай в группе сравнения (Б)



**Рис. 3.** Пример случая, когда большинство рентгенологов ошибочно приняли пневмонию другой этиологии (А) за пневмонию, ассоциированную с COVID-19 (ложноположительный результат). Похожий случай в группе «COVID-19» (Б)



**Рис. 4.** Типичные примеры случаев пневмонии, ассоциированной с COVID-19 (А) и пневмонии другой этиологии (Б)

для КТ грудной клетки (77 и 96% соответственно) [12]. Эти результаты несколько превышают наши, что может быть связано с высоким уровнем соответствующей подготовки рентгенологов, а также доступностью при интерпретации анамнестических и клинико-лабораторных данных пациентов.

Недавно были опубликованы данные, где специфичность по сравнению с нашими результатами оказалась ниже. В проспективном исследовании D. Saugso и соавт. из Италии сообщили о высокой чувствительности (97%) и умеренной специфичности (56%), проанализировав 158 пациентов с подозрением на пневмонию, ассоциированную с COVID-19 [13]. В ретроспективном исследовании T. Ai и соавт., включившем большую выборку (1014 пациентов), чувствительность составила 97%, а специфичность – 25% [3]. Разница с нашими результатами может быть

**Таблица 3.** Индивидуальные диагностические показатели разных врачей

Показатель	Врачи-рентгенологи, № п/п						
	1	2	3	4	5	6	7
Опыт работы, годы	10	6	17	7	3	6	7
Чувствительность, %	96,92 [89,32; 99,63]	76,92 [64,81; 86,47]	92,31 [82,95; 97,46]	56,92 [44,04; 69,15]	73,85 [61,46; 83,97]	87,69 [77,18; 94,53]	49,23 [36,60; 61,93]
Специфичность, %	93,33 [85,12; 97,80]	98,67 [92,79; 99,97]	92,00 [83,40; 97,01]	97,33 [90,70; 99,68]	98,67 [92,79; 99,97]	66,67 [54,83; 77,14]	98,67 [92,79; 99,97]
Точность (общая валидность), %	95,00 [89,97; 97,97]	88,57 [82,10; 93,32]	92,00 [83,40; 97,01]	78,57 [70,84; 85,05]	87,14 [80,44; 92,20]	76,43 [68,52; 83,19]	75,71 [67,75; 82,56]
Отношение правдоподобия положительного результата	14,54 [6,23; 33,94]	57,69 [8,20; 406,08]	11,54 [5,34; 24,94]	21,35 [5,35; 85,15]	55,38 [7,86; 390,16]	2,63 [1,89; 3,67]	36,92 [5,19; 262,78]
Отношение правдоподобия отрицательного результата	0,03 [0,01; 0,13]	0,23 [0,15; 0,36]	0,08 [0,04; 0,19]	0,44 [0,33; 0,59]	0,27 [0,18; 0,40]	0,18 [0,09; 0,36]	0,51 [0,40; 0,65]
Прогностическая ценность положительного результата, %	92,65 [84,37; 96,71]	98,04 [87,66; 99,72]	90,91 [82,23; 95,58]	94,87 [82,26; 98,66]	97,96 [87,20; 99,71]	69,51 [62,04; 76,08]	96,97 [81,81; 99,56]
Прогностическая ценность отрицательного результата, %	97,22 [89,93; 99,28]	83,15 [75,98; 88,50]	93,24 [85,57; 96,98]	72,28 [66,29; 77,56]	81,32 [74,30; 86,76]	86,21 [76,21; 92,42]	69,16 [63,80; 74,05]

Данные представлены в виде медианы (Me) и интерквартильного размаха [25%; 75%]

**Таблица 4.** Описательная статистика полученных диагностических характеристик

Показатель	Статистика								
	N	Mean	SD	95% ДИ	Min	Max	Me	IQR	CV, %
Чувствительность, %	7	76,26	17,92	59,69; 92,83	49,23	96,92	76,92	35,39	23,5
Специфичность, %	7	92,19	11,58	81,48; 102,90	66,67	98,67	97,33	6,67	12,6
Точность (общая валидность), %	7	84,77	7,82	77,54; 92,01	75,71	95,00	87,14	15,57	9,2
Отношение правдоподобия положительного результата	7	28,58	21,79	8,43; 48,73	2,63	57,69	21,35	43,84	76,2
Отношение правдоподобия отрицательного результата	7	0,25	0,18	0,09; 0,41	0,03	0,51	0,23	0,36	71,0
Прогностическая ценность положительного результата, %	7	91,56	10,09	82,23; 100,89	69,51	98,04	94,87	7,05	11,0
Прогностическая ценность отрицательного результата, %	7	83,23	10,22	73,78; 92,67	69,16	97,22	83,15	20,96	12,3

CV (coefficient of variation) – коэффициент вариации, IQR (interquartile rang) – интерквартильный интервал, SD (standard deviation) – стандартное отклонение, ДИ – доверительный интервал

связана с тем, что в указанные группы входили только госпитализированные пациенты, которые по сравнению с амбулаторными с большей вероятностью имеют нетипичные проявления на КТ органов грудной клетки.

Исследование P.N.V.P. Barbosa и соавт. из Бразилии показало, что различные критерии интерпретации КТ органов грудной клетки обеспечивают либо высокую чувствительность, либо высокую специфичность. Авторы разделили КТ-признаки COVID-19 на типичные, промежуточные и атипичные. Если КТ считалась положительной только при типичных проявлениях заболевания, то специфичность и точность были высокими, а чувствительность – низкой. Ситуация была обратной, когда КТ считалась положительной при типичных и промежуточных признаках COVID-19. Чувствительность, специфичность и точность при первом сценарии составили 64,0, 84,8 и 79,1% соответственно, а при втором – 92,0, 62,1, 70,3% соответственно [14]. Наше исследование близко к первому сценарию, однако результаты работы отражают в первую очередь интерпретацию рентгенологов, а не метод ОТ-ПЦР.

Проведено много исследований по оценке чувствительности КТ грудной клетки для выявления пневмонии, ассоциированной с COVID-19. Y. Fang и соавт. среди первых провели подобную работу, в которой проанализировали 51 пациента с КТ грудной клетки, сравнив ее с результатами ОТ-ПЦР. Чувствительность в данном случае составила 98%, притом что чувствительность ОТ-ПЦР – 71% ( $p < 0,001$ ) [5]. Позже В. Ху и соавт. провели систематический обзор и метаанализ в отношении точности КТ грудной клетки для выявления пневмонии, ассоциированной с COVID-19. Авторы пришли к выводу, что чувствительность была высокой в Ухане, но варьировалась среди других регионов, кроме того, высокая чувствительность отмечалась у пациентов с начальной ложноотрицательной ОТ-ПЦР [15]. Чувствительность в нашем исследовании составила 76%, а коэффициент вариации по чувствительности был равен 23,5%.

COVID-19 быстро распространяется по всему миру. А существующие методы диагностики для идентификации вируса имеют ограничения. В этих условиях важно дифференцировать признаки COVID-19 и внебольничных пневмоний другой этиологии. КТ грудной клетки может помочь в диагностике заболевания, компенсируя умеренную чувствительность ОТ-ПЦР, особенно в период пандемии, так как

пациенты с COVID-19 на фоне отрицательной ОТ-ПЦР могут иметь проявления на КТ [16]. Несмотря на это в условиях, отличных от пандемии, КТ органов грудной клетки может показать низкую специфичность в отношении других вирусных пневмоний.

#### Ограничения исследования

Ограничением нашего исследования надо признать отсутствие выборки пациентов с подтвержденной пневмонией другой вирусной этиологии. В дальнейшем мы планируем продолжить работу в этом направлении.

Данное исследование имеет и другие ограничения. Оно носит ретроспективный характер, что могло привести к систематической ошибке при отборе пациентов. Наша работа имела относительно небольшой объем выборки, что связано с большой загруженностью врачей в период пандемии. Кроме того, при распределении ответов рентгенологов была использована бинарная классификация, в то время как некоторые исследования с подтвержденной COVID-19, вероятно, включали в себя патоген не только вирусной природы, но и присоединившейся бактериальной, что могло повлиять на решение врача. Контрольная группа пациентов с пневмонией за 2019 г. не была верифицирована, но поскольку для нашего исследования была важной верификация случаев пневмонии, ассоциированной с COVID-19, результаты можно считать значимыми. Группа «COVID-19» была подтверждена только результатами теста ОТ-ПЦР, который имеет чувствительность до 70% [3, 5].

#### Заключение

Наше исследование показало, что выявление пневмонии, ассоциированной с COVID-19, по данным КТ органов грудной клетки имеет высокую специфичность, среднюю чувствительность и низкую вариабельность между врачами. Полученные статистические показатели в целом согласуются с данными других исследований. В большинстве случаев на результаты исследования влияют условия проведения. Несмотря на это, данный метод можно признать ценным инструментом для решения вопроса о необходимости госпитализации пациентов с подозрением на COVID-19. Требуются дополнительные исследования для определения оптимального метода ранней диагностики коронавирусной инфекции – доступного, быстрого и точного. ©





## Дополнительная информация

### Финансирование

Работа проведена без привлечения дополнительного финансирования со стороны третьих лиц.

### Конфликт интересов

Авторы декларируют отсутствие явных и потенциальных конфликтов интересов, связанных с публикацией настоящей статьи.

### Участие авторов

Т.А. Корб – концепция и дизайн исследования, сбор и обработка материала, анализ полученных данных, написание текста; П.В. Гаврилов и В.Ю. Чернина – разработка дизайна исследования, анализ и интерпретация результатов, написание и редактирование текста; И.А. Блохин и О.О. Алешина – анализ результатов, статистическая обработка данных, написание и редактирование текста; О.А. Мокиенко и В.А. Гомболевский – концепция и дизайн исследования, редактирование и утверждение итогового варианта текста рукописи; С.П. Морозов – концепция и дизайн статьи, редактирование

и утверждение итогового варианта текста рукописи. Все авторы прочли и одобрили финальную версию статьи перед публикацией, согласны нести ответственность за все аспекты работы и гарантируют, что ими надлежащим образом были рассмотрены и решены вопросы, связанные с точностью и добросовестностью всех частей работы.

### Благодарности

Авторы выражают благодарность за помощь и экспертизу в области статистического анализа В.Г. Кляшторному. Авторы выражают благодарность за обработку данных: Р.И. Аглетдинову, зав. диагностическим отделением ГАУЗ «ГБ № 2» (г. Набережные Челны); А.Н. Асамидинову, зав. рентгенологическим кабинетом ГБУЗ КК «Петропавловск-Камчатская ГБ № 1» (г. Петропавловск-Камчатский); А.И. Бондаренко, врачу-специалисту рентгеновского отделения ФГБУ «1472 ВМКГ» Минобороны России (г. Севастополь); А.А. Пычкину, зав. отделением, врачу-рентгенологу КГБУЗ «Енисейская районная больница» (г. Енисейск); Т.Б. Харламовой, врачу-рентгенологу ФГБВОУ ВО «ВМА им. С.М. Кирова» Минобороны России (г. Санкт-Петербург).

## Литература / References

- World Health Organization. Coronavirus disease 2019 (COVID-19) situation report-51 [Internet]. Available from: [https://www.who.int/docs/default-source/coronaviruse/situation-reports/20200311-sitrep-51-covid-19.pdf?sfvrsn=1ba62e57\\_10](https://www.who.int/docs/default-source/coronaviruse/situation-reports/20200311-sitrep-51-covid-19.pdf?sfvrsn=1ba62e57_10).
- World Health Organization. Weekly Epidemiological Update – 1 December 2020 [Internet]. Available from: <https://www.who.int/publications/m/item/weekly-epidemiological-update---1-december-2020>.
- Ai T, Yang Z, Hou H, Zhan C, Chen C, Lv W, Tao Q, Sun Z, Xia L. Correlation of Chest CT and RT-PCR Testing for Coronavirus Disease 2019 (COVID-19) in China: A Report of 1014 Cases. *Radiology*. 2020;296(2):E32–E40. doi: 10.1148/radiol.2020200642.
- Zhu W, Xie K, Lu H, Xu L, Zhou S, Fang S. Initial clinical features of suspected coronavirus disease 2019 in two emergency departments outside of Hubei, China. *J Med Virol*. 2020;92(9): 1525–1532. doi: 10.1002/jmv.25763.
- Fang Y, Zhang H, Xie J, Lin M, Ying L, Pang P, Ji W. Sensitivity of Chest CT for COVID-19: Comparison to RT-PCR. *Radiology*. 2020;296(2):E115–E117. doi: 10.1148/radiol.2020200432.
- Kanne JP, Little BP, Chung JH, Elicker BM, Ke-tai LH. Essentials for Radiologists on COVID-19: An Update-Radiology Scientific Expert Panel. *Radiology*. 2020;296(2):E113–E114. doi: 10.1148/radiol.2020200527.
- Hamilton MCK, Lyen S, Manghat NE. Controversy in coronaViral Imaging and Diagnostics (COVID). *Clin Radiol*. 2020;75(7):557–558. doi: 10.1016/j.crad.2020.04.011.
- Blažič I, Brkljačić B, Frija G. The use of imaging in COVID-19-results of a global survey by the International Society of Radiology. *Eur Radiol*. 2020;1–9. doi: 10.1007/s00330-020-07252-3.
- Morozov S, Ledikhova N, Panina E, Polishchuk N, Shulkin I, Baryshov V, Mokienko O, Reshetnikov R, Gombolevskiy V. Re: Controversy in coronaViral Imaging and Diagnostics (COVID). *Clin Radiol*. 2020;75(11):871–872. doi: 10.1016/j.crad.2020.07.023.
- Морозов СП, Проценко ДН, Сметанина СВ, Андрейченко АЕ, Амброси ОЕ, Баланюк ЭА, Владимирский АВ, Ветшева НН, Гомболевский ВА, Епифанова СВ, Ледихова НВ, Лобанов МН, Павлов НА, Панина ЕВ, Полищук НС, Ридэн ТВ, Соколина ИА, Турвиллова ЕВ, Федоров СС, Чернина ВЮ, Шулькин ИМ. Лучевая диагностика коронавирусной болезни (COVID-19): организация, методология, интерпретация результатов: препринт № ЦДТ – 2020 – II. Версия 2 от 17.04.2020. Вып. 65. М.: ГБУЗ «НПКЦ ДиТ ДЗМ»; 2020. 78 с. [Morozov SP, Protsenko DN, Smetanina SV, Andreychenko AE, Ambrosi OE, Balanyuk EA, Vladzimirskiy AV, Vetsheva NN, Gombolevskiy VA, Epifanova SV, Ledikhova NV, Lobanov MN, Pavlov NA, Panina EV, Polishchuk NS, Riden TV, Sokolina IA, Turavilova EV, Fedorov SS, Chernina VYu, Shul'kin IM. [Imaging of coronavirus disease (COVID-19): organization, methodology, result interpretation]. Preprint No. CDT-2020-II. Version 2. Issue 65. Moscow: Research and Practical Clinical Center for Diagnostics and Telemedicine Technologies of the Moscow Healthcare Department; 2020. 78 p. Russian.]
- Bai HX, Hsieh B, Xiong Z, Halsey K, Choi JW, Tran TML, Pan I, Shi LB, Wang DC, Mei J, Jiang XL, Zeng QH, Eggin TK, Hu PF, Agarwal S, Xie FF, Li S, Healey T, Atalay MK, Liao WH. Performance of Radiologists in Differentiating COVID-19 from Non-COVID-19 Viral Pneumonia at Chest CT. *Radiology*. 2020;296(2):E46–E54. doi: 10.1148/radiol.2020200823.
- He JL, Luo L, Luo ZD, Lyu JX, Ng MY, Shen XP, Wen Z. Diagnostic performance between CT and initial real-time RT-PCR for clinically suspected 2019 coronavirus disease (COVID-19) patients outside Wuhan, China. *Respir Med*. 2020;168:105980. doi: 10.1016/j.rmed.2020.105980.
- Caruso D, Zerunian M, Polici M, Pucciarelli F, Polidori T, Rucci C, Guido G, Bracci B, De Dominicis C, Laghi A. Chest CT Features of COVID-19 in Rome, Italy. *Radiology*. 2020;296(2):E79–E85. doi: 10.1148/radiol.2020201237.
- Barbosa PNVP, Bitencourt AGV, de Miranda GD, Almeida MFA, Chojniak R. Chest CT accuracy in the diagnosis of SARS-CoV-2 infection: initial experience in a cancer center. *Radiol Bras*. 2020;53(4):211–215. doi: 10.1590/0100-3984.2020.0040.
- Xu B, Xing Y, Peng J, Zheng Z, Tang W, Sun Y, Xu C, Peng F. Chest CT for detecting COVID-19: a systematic review and meta-analysis of diagnostic accuracy. *Eur Radiol*. 2020;30(10):5720–5727. doi: 10.1007/s00330-020-06934-2.
- Li Y, Xia L. Coronavirus Disease 2019 (COVID-19): Role of Chest CT in Diagnosis and Management. *AJR Am J Roentgenol*. 2020;214(6): 1280–1286. doi: 10.2214/AJR.20.22954.



## Specificity of chest computed tomography in COVID-19-associated pneumonia: a retrospective study

T.A. Korb<sup>1</sup> • P.V. Gavrillov<sup>2</sup> • V.Yu. Chernina<sup>1</sup> • I.A. Blokhin<sup>1</sup> • O.O. Aleshina<sup>1</sup> • O.A. Mokienko<sup>1</sup> • S.P. Morozov<sup>1</sup> • V.A. Gomboleviskiy<sup>1</sup>

**Background:** On March 11, 2020 the World Health Organization declared coronavirus infection (COVID-19) a pandemic. Chest computed tomography (CT) is the most sensitive imaging method for early signs of viral pulmonary infection.

**Aim:** To assess the specificity of COVID-19-associated pneumonia detection by radiologists using a chest CT scan.

**Materials and methods:** From mid-February to early March 2020, 65 patients have been retrospectively selected from the Moscow City Clinical Hospital database; all of them had been treated in an inpatient facility with a verified diagnosis of COVID-19. In addition, 75 patients from the Unified Radiological Information Service have been randomly selected. In December 2019, these outpatients had been sent by an attending physician for a chest CT scan with suspected pneumonia. The imaging studies showed non-specific inflammation signs in the lungs. All 140 scans were analyzed by seven radiologists from different Russian cities, who independently categorized each study as “COVID-19” or “Other pneumonia”.

**Results:** Chest computed tomography had a 92% specificity in the differential diagnosis of COVID-19-associated pneumonia, and its specificity in the general population is expected to be at least 80% with a high probability. The inter-rater variability was low (coefficient of variation for specificity 12.6%). The sensitivity in our study was 76.2%, and the coefficient of variation for sensitivity 23.5%. These findings are generally consistent with other studies. The primary study limitation is the absence of a sample with confirmed pneumonia caused by other viruses.

**Conclusion:** Chest CT is highly specific for the detection of COVID-19-associated pneumonia.

**Key words:** SARS-CoV-2, coronavirus, community acquired pneumonia, computed tomography

**For citation:** Korb TA, Gavrillov PV, Chernina VYu, Blokhin IA, Aleshina OO, Mokienko OA, Morozov SP, Gomboleviskiy VA. Almanac of Clinical Medicine. 2021;49(1):1–10. doi: 10.18786/2072-0505-2021-49-001.

Received 11 December 2020; revised 3 February 2021; accepted 4 February 2021; published online 2 March 2021; republished online with corrections 15 March 2021

### Conflict of interests

The authors declare that there is no conflict of interests regarding the publication of this article.

### Authors' contributions

T.A. Korb, the study concept and design, data collection and management, analysis of the results, text writing; P.V. Gavrillov and V.Yu. Chernina, development of the study design, analysis and interpretation of the study results, text writing and editing; I.A. Blokhin and O.O. Aleshina, analysis of the study results, statistical analysis, text writing and editing; O.A. Mokienko and V.A. Gomboleviskiy, the study concept and design, text editing, approval of the final version of the manuscript; S.P. Morozov, concept and design of the paper, text editing, approval of the final version of the manuscript. All the authors have read and approved the final version of the manuscript before submission, consented to be responsible for all aspects of the study, and guarantee that they have adequately considered and solved all issues related to accuracy and fair practice with all parts of the study.

### Acknowledgements

The authors would like to acknowledge V.G. Klyashtorny for assistance and expertise in the statistical analysis. The authors would like to acknowledge for data management: R.I. Agletdinov, Head of Diagnostic Department, Municipal Hospital No. 2 (Naberezhnye Chelny); A.N. Asamidinov, Head of Radiology Unit, Municipal Hospital No. 1 (Petropavlovsk-Kamchatsky); A.I. Bondarenko, Radiologist, 1472 MNCH (Sevastopol); A.A. Pychkin, Head of Department, Radiologist, Eniseisk District Hospital (Eniseisk); T.B. Kharlamova, Radiologist, Military Medical Academy (St. Petersburg).

**Tatiana A. Korb** – Junior Research Fellow, Radiology Research Sector<sup>1</sup>; ORCID: <http://orcid.org/0000-0001-9291-1466>

✉ 24–1 Petrovka ul., Moscow, 127051, Russian Federation. Tel.: +7 (916) 667 00 73.

E-mail: [t-anya@list.ru](mailto:t-anya@list.ru)

**Pavel V. Gavrillov** – MD, PhD, Leading Research Fellow, Head of Department of Radiology<sup>2</sup>; ORCID: <http://orcid.org/0000-0003-3251-4084>.

E-mail: [spbniifrentgen@mail.ru](mailto:spbniifrentgen@mail.ru)

**Valeria Yu. Chernina** – MD, Head of Radiology Research Sector<sup>1</sup>; ORCID: <http://orcid.org/0000-0002-0302-293X>. E-mail: [chernina909@gmail.com](mailto:chernina909@gmail.com)

**Ivan A. Blokhin** – MD, Junior Research Fellow, Radiology Research Sector<sup>1</sup>; ORCID: <http://orcid.org/0000-0002-2681-9378>.

E-mail: [blokhin.ioann@gmail.com](mailto:blokhin.ioann@gmail.com)

**Olga O. Aleshina** – MD, Junior Research Fellow, Radiology Research Sector<sup>1</sup>; ORCID: <http://orcid.org/0000-0001-9924-0204>.

E-mail: [olya.aleshina.tula@gmail.com](mailto:olya.aleshina.tula@gmail.com)

**Olesya A. Mokienko** – MD, PhD, Deputy Director on Science<sup>1</sup>; ORCID: <http://orcid.org/0000-0002-7826-5135>. E-mail: [o.mokienko@npcmr.ru](mailto:o.mokienko@npcmr.ru)

**Sergey P. Morozov** – MD, PhD, Professor, Director<sup>1</sup>; ORCID: <http://orcid.org/0000-0001-6545-6170>.

E-mail: [morozov@npcmr.ru](mailto:morozov@npcmr.ru)

**Victor A. Gomboleviskiy** – MD, PhD, Head of Medical Research Department<sup>1</sup>; ORCID: <http://orcid.org/0000-0003-1816-1315>. E-mail: [g\\_victor@mail.ru](mailto:g_victor@mail.ru)

<sup>1</sup>Research and Practical Clinical Center for Diagnostics and Telemedicine Technologies of the Moscow Healthcare Department; 24–1 Petrovka ul., Moscow, 127051, Russian Federation

<sup>2</sup>Saint-Petersburg State Research Institute of Phthiopulmonology of the Ministry of Healthcare of the Russian Federation; 2–4 Ligovskiy prospekt, Saint Petersburg, 191036, Russian Federation